

# Передовые технологии нейровизуализации

М.А. Пирадов, М.М. Танамян, М.В. Кротенкова, В.В. Брюхов, Е.И. Кремнева, Р.Н. Коновалов

ФГБНУ «Научный центр неврологии»

*Современные высокопольные магнитно-резонансные и мультиспиральные компьютерные томографы в настоящее время позволяют не только исследовать структурные изменения центральной нервной системы (ЦНС), но и оценивать церебральный метаболизм, кровоток и функциональное состояние тех или иных отделов головного мозга. В статье приводится обзор передовых технологий нейровизуализации: диффузионно-тензорной МРТ, взвешенных по магнитной восприимчивости изображений, функциональной МРТ, МРТ-морфометрии. Даются краткие физические основы данных методик, их фундаментальное и клиническое применение как в мировой практике, так и на базе ФГБНУ НЦН.*

**Ключевые слова:** нейровизуализация, передовые технологии, диффузионно-тензорная МРТ, взвешенные по магнитной восприимчивости изображения, функциональная МРТ, МРТ-морфометрия.

К концу XX века магнитно-резонансная томография (МРТ) и рентгеновская компьютерная томография (КТ) прочно вошли в клиническую практику, революционизировав подходы к диагностике заболеваний практически во всех областях медицины. Это в полной мере относится к неврологии, которая благодаря МРТ и КТ обогатилась уникальным опытом клинико-нейровизуализационных сопоставлений [5]. Появление высокопольных МР-томографов и сверхбыстрых импульсных последовательностей открыло перед нейровизуализацией новые диагностические возможности в оценке скорости диффузионных процессов, локального и магистрального кровотока, ликворотока в головном мозге и т.д. [10]. Дальнейшая эволюция нейровизуализации шла по пути повышения скорости получения изображений МРТ и КТ сканеров, создания новых технологий регистрации данных, алгоритмов их обработки. В настоящее время повсеместное распространение высокопольных магнитно-резонансных и мультиспиральных рентгеновских компьютерных томографов позволяет не только исследовать структурные изменения ЦНС, но и оценивать церебральный метаболизм, кровоток и функциональное состояние тех или иных отделов головного мозга. Такие методики как перфузионная МРТ (КТ), диффузионно-взвешенная и диффузионно-тензорная МРТ, воксельная МРТ-морфометрия, МР-спектроскопия, функциональная МРТ и др., еще недавно считавшиеся новейшими перспективными направлениями в нейрорентгенологии, сегодня широко используются в разнообразных фундаментальных и прикладных исследованиях. Благодаря этому нейровизуализация стала самостоятельной комплексной дисциплиной, во многом определяющей перспективы развития всей нейронауки.

## Диффузионно-тензорная МРТ

Одним из наиболее перспективных методов нейровизуализации является диффузионно-тензорная МРТ (ДТ-МРТ). Тензор диффузии представляет собой математическое описание величины и направления диффузии молекул воды в трехмерном пространстве и дает возможность получить данные о степени «неодинаковости» диффузии в среде (величине ее анизотропии) и направлении максимальной диффузии в каждом вокселе, что лежит в основе получения диффузионно-тензорных изображений (ДТИ) [28].

Фракционная анизотропия (ФА) отражает анизотропию («неодинаковость» свойств среды по различным направлениям внутри этой среды в противоположность изотропии) процесса диффузии, характеризует степень направленности структур и их целостность, принимает значения от 0 (изотропная диффузия) до 1 (полностью анизотропная диффузия) и может быть представлена в виде двумерной карты в серой шкале, интенсивность МР-сигнала на которой соответствует значениям ФА от 0 (черный) до 1 (белый). В белом веществе анизотропия высока, что связано с высокой диффузией молекул вдоль направления волокон и низкой в направлении, перпендикулярном их ходу. В сером веществе и цереброспинальной жидкости анизотропия стремится к нулю, т.к. диффузия молекул одинакова во всех направлениях. Одним из главных преимуществ ДТ-МРТ является ее относительная постоянность: при выполнении данной методики оцениваются основные направления диффузии молекул воды в зависимости от расположения волокон в пространстве; таким образом, возможно получить не только величину диффузии в данной точке, но и ориентацию волокон в трехмерном пространстве. В 1999 г. S. Pajevic и C. Pierpaoli была предложена цветная схема для представления трехмерной информации на двухмерных изображениях. Согласно этой схеме основные направления волокон кодируются тремя цветами: красным – волокна, идущие слева направо или справа налево; зеленым – волокна, идущие спереди назад и наоборот, синим – волокна, расположенные вертикально.

Существуют другие методы оценки диффузии, учитывающие негауссовское распределение функции движения молекул в биологической среде. Так, для этих целей применяют куртозис, или коэффициент эксцесса, который представляет собой меру остроты пика распределения случайной величины, степень ее «негауссовости»; для получения таких данных требуется 15 и более карт ДВИ. Эта методика позволяет вычислить такие индексы, как средний куртозис (усредненный куртозис по всем возможным направлениям диффузии), аксиальный куртозис (куртозис в направлении максимальной диффузии) и радиальный куртозис (усредненный куртозис по всем направлениям, перпендикулярным направлению максимальной диффузии) [19, 28, 29].

ДТ-МРТ активно применяется при различных заболеваниях головного мозга. Так, было показано, что степень повреждения главного двигательного проводящего пути имеет прогностическую ценность в отношении функционального исхода у пациентов в остром периоде ишемического инсульта. Определяемое с помощью этого метода изменение ипсилатерального кортикоспинального тракта является более точным прогностическим инструментом для оценки функционального исхода инсульта, чем исходное состояние или объем инфаркта у пациентов со средними и малыми инфарктами. Вовлечение проводящих путей головного мозга можно оценить уже к концу первой недели от момента развития ишемического инсульта с помощью метода ДТ-МРТ [18, 23].

Особую актуальность в настоящее время приобретает проблема идентификации так называемых «немых» инфарктов мозга, в т.ч. в контексте все возрастающей хирургической (кардио-, ангиохирургической) активности с проведением длительных анестезиологических пособий, нередко с неблагоприятным гемодинамическим фоном. Ни пациенты, ни неврологи при клиническом обследовании не обнаруживают признаков поражения мозга, однако показано, что в последующем их наличие коррелирует с когнитивными изменениями. Именно современные диффузионные методики позволяют своевременно обнаружить изменения вещества мозга, и МРТ в данном случае выступает в качестве маркера и предиктора последующих отсроченных изменений [17].

Другим примером активного внедрения данной нейровизуализационной методики в клинику является обнаружение сочетанного повреждения медиальной петли наряду с кортикоспинальным трактом, а также большим количеством интрамедуллярных очагов на уровне шейного отдела спинного мозга у пациентов с ремиттирующим рассеянным склерозом с впервые возникшим односторонним легким парезом кисти и асимметричным снижением вибрационной чувствительности [16].

Перспективными направлениями дальнейшего изучения диффузии молекул воды в веществе головного мозга является, во-первых, увеличение групп обследуемых больных с различными заболеваниями ЦНС для получения более достоверных результатов, а во-вторых, расширение использования других методик оценки полученной информации, например, диффузионного куртозиса.

### Изображения, взвешенные по магнитной восприимчивости (SWI)

Новой последовательностью для визуализации геморрагических изменений в веществе мозга является susceptibility-weighted imaging (SWI) – импульсная последовательность, которая используется для получения изображений, взвешенных по магнитной восприимчивости. Эти изображения содержат информацию о любом веществе (например, деоксигенированной крови, гемосидерине, ферритине, кальции и др.), магнитная восприимчивость которых отличается от окружающих тканей.

При использовании режима SWI было показано, что данная последовательность обеспечивает специалистов дополнительной информацией при оценке множества заболеваний головного мозга. Так, данные SWI являются чрезвычайно полезными при оценке вещества мозга при диффузном ак-

сональном повреждении, когда точечные кровоизлияния в белом веществе можно «пропустить» при использовании КТ или традиционных МРТ методик [9]. Не менее чувствительными они являются для оценки травматических изменений в стволе мозга, что очень важно для долгосрочного прогноза. Кроме того, возможно использование SWI также для диагностики внутрижелудочковых и субарахноидальных кровоизлияний [3].

Ишемия вещества мозга в результате тромбоэмболии или атеросклеротического стеноза, приводящая к инфаркту мозга, также является интересным объектом исследования с помощью SWI. В случае наличия геморрагического компонента он может быть с легкостью обнаружен при помощи данной методики. Кроме того, снижение артериального кровотока приводит к увеличению количества дезоксигемоглобина и депонированию деоксигенированной крови в области снижения перфузии, что можно увидеть с помощью SWI. Причем эти данные совпадают с картами среднего времени транзита (МТТ) по данным перфузионных методик исследования, что свидетельствует о возможности совместного использования ДВИ и SWI в оценке зоны ишемической полутени (пенумбры) при остром ишемическом инсульте. С целью исследования локализации тромба также можно использовать SWI, т.к. свежие тромбоэмболы содержат большое количество дезоксигемоглобина и имеют гипointенсивный МР-сигнал [8] (рис. 1).

Описано использование SWI для оценки церебрального венозного тромбоза, т.к. в результате окклюзии синусов твердой мозговой оболочки увеличивается концентрация дезоксигемоглобина во впадающих в него венах, что характеризуется выраженным снижением МР-сигнала на SWI.

Такие сосудистые мальформации, как каверномы, венозные ангиомы и капиллярные телеангиоэктазии, характеризуются медленным кровотоком и, в отличие от артериовенозных мальформаций с быстрым кровотоком, легко могут быть пропущены при использовании традиционных МРТ-методик. SWI доказали свою высокую чувствительность в диагностике количества и распространенности таких мальформаций.

Особую значимость применение данной методики приобретает в ряде заболеваний, сопровождаемых избыточным накоплением железа (болезнь Паркинсона, хоря Гентингтона, болезнь Альцгеймера, рассеянный склероз,

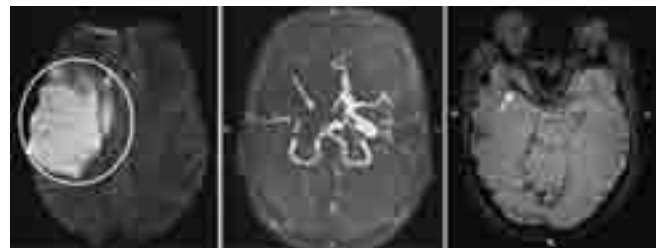

рис. 1: МРТ головного мозга пациента с ОНМК по ишемическому типу: в режиме ДВИ (слева) определяется большой очаг повышенной интенсивности МР-сигнала в правом полушарии большого мозга; на бесконтрастной МР-ангиографии (в центре) отсутствует сигнал от кровотока по правым ВСА и СМА (стрелкой указана проекция правой СМА); в режиме SWI (справа) в проекции правой СМА наблюдается понижение интенсивности МР-сигнала, что соответствует внутриартериальному тромбу (указано стрелкой).

боковой амиотрофический склероз, синдром и болезнь Галлервордена-Шпатца), поскольку SWI может: а) визуализировать это явление на ранних стадиях; б) использоваться для мониторинга эффективности фармакотерапии. В тех случаях, когда избыточное накопление железа всего лишь вторичный феномен, SWI также может быть полезна в качестве маркера тяжести заболевания. У пациентов с рассеянным склерозом SWI может служить не только для оценки гипointенсивного МР-сигнала от подкорковых ядер, таламуса и от старых очагов демиелинизации в результате накопления в них железа, но и для визуализации венул, вокруг которых зачастую расположены эти очаги (теория нарушения венозного оттока).

Несмотря на то, что интерпретация SWI требует определенного опыта, несомненно, что активное использование этой методики в повседневной практике откроет новые пути и возможности ее применения.

### Функциональная МРТ (фМРТ)

Непрерывное техническое совершенствование метода МРТ позволило использовать его не только для исследования структурных особенностей головного мозга, но и для изучения его функционирования, что легло в основу функциональной магнитно-резонансной томографии (фМРТ), позволяющей проводить картирование различных функциональных зон головного мозга.

фМРТ – методика МРТ, измеряющая гемодинамический ответ (изменение кровотока), связанный с активностью нейронов. фМРТ не позволяет увидеть электрическую активность нейронов напрямую, а делает это опосредованно, благодаря феномену нейроваскулярного взаимодействия. Данный феномен представляет собой региональное изменение кровотока в ответ на активацию близлежащих нейронов, поскольку при усилении их активности они нуждаются в большем количестве кислорода и питательных веществ, приносимых с током крови [37].

Существуют два основных метода проведения функциональной МРТ:

- 1 – с измерением функциональной активности коры головного мозга при выполнении определенного задания по сравнению с его активностью в покое/с контрольным заданием (так называемая task-fMRI);
- 2 – с измерением функциональной активности коры головного мозга в покое (так называемая resting state fMRI – RS-fMRI).

При проведении фМРТ-исследования с выполнением определенной парадигмы, задания, которые выполняет испытуемый, могут быть различными: двигательными, зрительными, когнитивными, речевыми и т.д. После проведения фМРТ полученные функциональные данные подвергаются статистическому анализу. Результатом является информация о зонах активации в виде цветных карт, наложенных на анатомические данные, и те же самые данные могут быть представлены в цифровом формате с указанием статистической значимости зоны активации, ее объема и координат ее центра в стереотаксическом пространстве.

фМРТ начинает активно применяться в практической медицине, в частности, для предоперационного картирования основных функций (двигательных, речевых) перед нейрохирургическими вмешательствами по поводу объемных об-

разований головного мозга или некурабельной эпилепсии. Как правило, оценивают моторные зоны для рук и ног, языка, а также речевые зоны – Брока и Вернике: их наличие, расположение относительно очага поражения, наличие гомологов в здоровом полушарии, компенсаторное усиление активации в противоположном полушарии большого мозга/вторичных зонах. Эта информация помогает нейрохирургам оценить риск послеоперационного неврологического дефицита, выбрать наиболее удобный и наименее травматичный доступ, предположить объем резекции.

ФГБНУ «Научный центр неврологии» был одним из первых учреждений на территории бывшего СССР, где была применена методика фМРТ у различных категорий неврологических больных, и работа в этом направлении успешно продолжается уже более 10 лет. Результатом этой многолетней работы явилась защита ряда диссертаций по данной методике и внедрение в клиническую практику алгоритмов проведения фМРТ-исследований у пациентов с ишемическим инсультом, рассеянным склерозом, нейродегенеративными заболеваниями [4, 11, 16].

Наиболее распространенными и широко изученными парадигмами у неврологических больных являются двигательные задания. Однако зачастую активное движение у таких пациентов ограничено или вообще невозможно (например, при тяжелых инсультах). В таком случае на замену активным движениям приходят пассивные парадигмы – статистически доказано совпадение зон региональной активации, а также объема активации, амплитуды и координат вокселей с максимальными значениями в первичной моторной и сенсорной коре (рис. 2) [6]. Применение подобной парадигмы пассивных движений указательным пальцем для исследования сенсомоторной системы больных с тяжелыми двигательными нарушениями при ишемическом инсульте позволило судить о прогностическом значении того или иного паттерна активации сенсомоторной сети для восстановления пациента. В свою очередь, данные о прямой зависимости степени пареза кисти от структурной целостности кортикоспинального тракта, оцененного по ФА с помощью ДТ-МРТ, позволяют предположить, что формирование и функционирование сенсомоторных сетей различно в условиях его разной сохранности [7]. Поэтому перспективными видятся дальнейшие работы в данной области с одновременным использованием методик фМРТ и ДТ-МРТ.

Особый интерес и в то же время особую сложность у пациентов с перенесенным инсультом представляет изучение процессов локомоции – таких, как ходьба. Для этого разрабатываются фМРТ парадигмы, в которых обследуемому предлагают вообразить необходимое движение [32, 34], или же используют различные приспособления и устройства для осуществления активного или пассивного движения конечностей в режиме ходьбы [26, 35]. В Научном центре неврологии впервые в России была проведена работа, целью которой явилось выявление особенностей функциональной реорганизации супраспинальных сенсомоторных систем, ответственных за локомоцию, у больных с ишемическим инсультом в различные периоды заболевания [11]. Была разработана оригинальная фМРТ парадигма (патент РФ № 2428931) с применением специального аппарата для стимуляции опорных зон стопы в режиме имитации медленной ходьбы (пассивная парадигма).

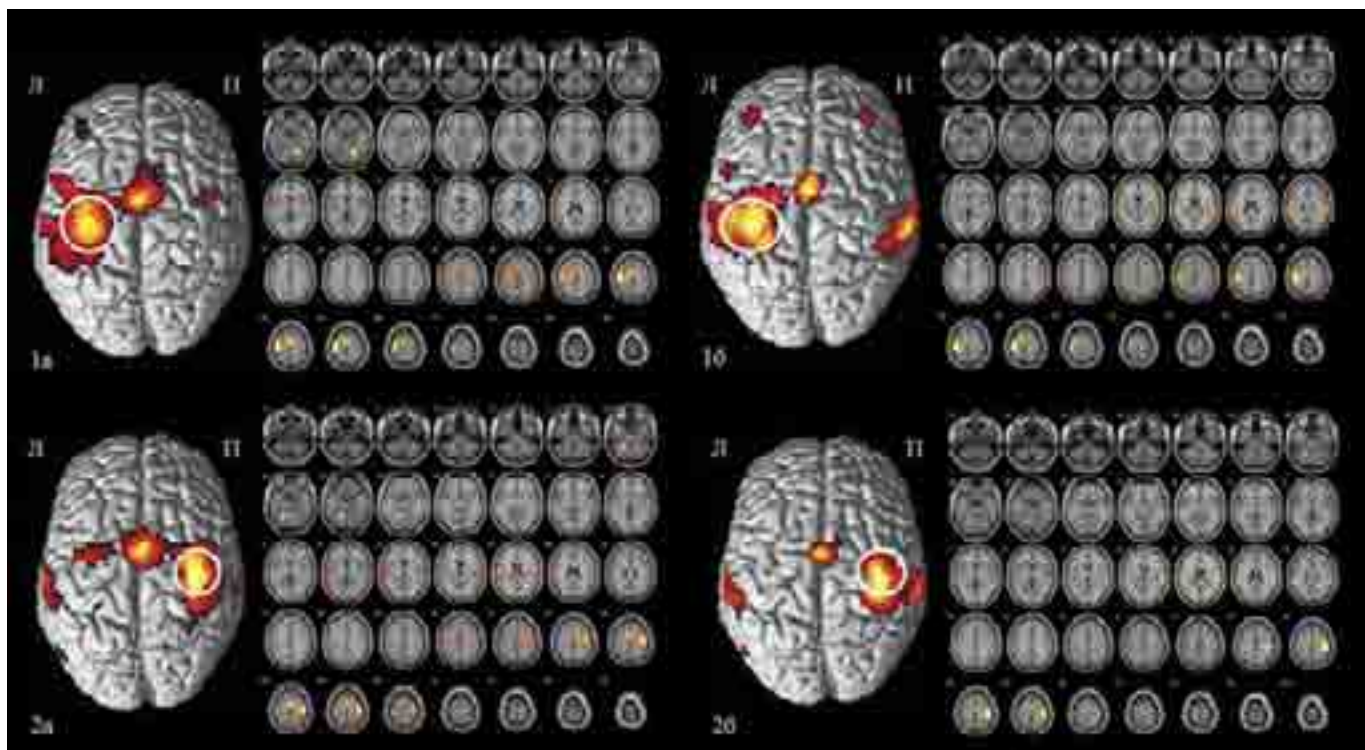


рис. 2: фМРТ карты активации группового анализа здоровых исследуемых при активном (а) и пассивном (б) движении правым (1) и левым (2) указательными пальцами, наложенные на анатомические 3D изображения и аксиальные срезы мозга. Белым кругом обведена зона первичной сенсомоторной коры. Л и П – левое и правое полушария большого мозга соответственно.

Нарушение речевых функций является вторым по значимости и распространенности постинсультным дефектом и возникает у 28–40% больных, перенесших инсульт. фМРТ-картирование речевых функций у здоровых обследуемых показало, что наряду с активацией речевых зон в левом полушарии происходит активация и их гомологов в правом полушарии; также наблюдается активация лимбической коры, подкорковых структур, островка, т.е. вовлечение в осуществление речевой функции больших территорий мозга [12]. Работы с применением фМРТ, посвященные изучению восстановления речи после инсульта, подтверждают гипотезу ученых Отдела исследований мозга Научного центра неврологии (ранее – Институт мозга РАН) о динамической локализации функций как основы их реорганизации в случаях локального повреждения элементов функциональной системы [1]. Так, было показано, что компенсаторная активность правого полушария находится в обратной зависимости от степени восстановления поврежденной зоны левого полушария. Если отсутствует активация в зоне повреждения, то в аналогичной зоне правого полушария возрастает активация, и наоборот, чем быстрее и эффективнее идет восстановление зоны повреждения, тем менее выражена активность в правополушарной гомологичной зоне. В других работах активация околинфарктных зон доминантного полушария коррелировала с лучшим исходом речевых нарушений [38]. Это позволило авторам сделать вывод, что реорганизация левополушарных структур более эффективна, чем компенсаторные возможности только правого полушария.

В последние годы современные нейровизуализационные методики значительно расширяют существующие представления о патогенезе рассеянного склероза (РС). В част-

ности, в качестве одного из факторов, влияющих на восстановление функций (в первую очередь двигательных) при повреждении миелина и аксонов при РС, рассматривается кортикальная реорганизация. фМРТ позволяет оценить распределение зон активации головного мозга при выполнении определенных заданий, а также провести корреляцию между анатомической локализацией, степенью повреждения и функциональной активностью с развитием компенсаторных механизмов. Так, фМРТ исследование пациентов с ремиттирующим рассеянным склерозом во время обострения с использованием двигательной парадигмы сгибания-разгибания II–V пальцев кисти показало разнонаправленные изменения активации контралатеральной первичной сенсомоторной коры [16]. На основании полученных данных был разработан метод прогнозирования восстановления нарушений мелкой моторики кисти после обострения рассеянного склероза (патент РФ № 2545429).

Наряду с двигательными и речевыми функциями не менее важной является оценка когнитивных процессов при различных патологических процессах. В этом свете особый интерес представляет сочетание исследования препаратов, влияющих на когнитивные функции, и фарм-фМРТ (фармакологическая фМРТ). Например, при проведении подобных фарм-фМРТ исследований пациентам с хронической ишемией мозга для оценки эффективности проводимой нейропротективной терапии были выявлены разнонаправленные изменения размеров зон активации головного мозга и выделены паттерны реорганизации, коррелировавшие как с улучшением когнитивного профиля у данной группы больных, так и с отсутствием эффекта. В последнем случае осуществлялась замена препарата на другой, также с последующим фМРТ контролем эффекта его действия.



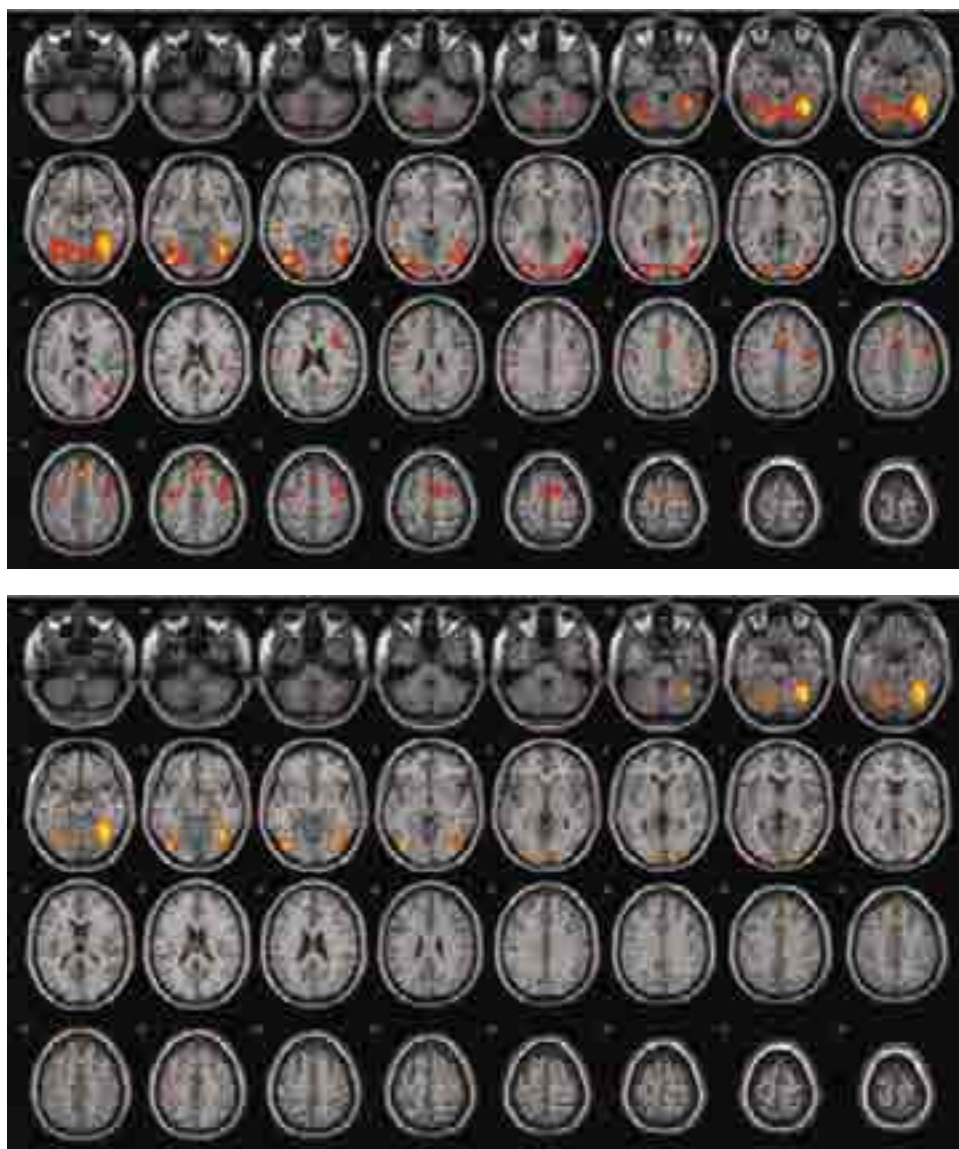


рис. 3: Изменения функциональной активности мозга после курса нейропротективной терапии: до лечения (вверху), после лечения (внизу).

Таким образом, проведение фарм-фМРТ головного мозга позволило провести персонализированный подбор терапии у пациентов с хронической ишемией мозга с выраженным положительным эффектом (рис. 3) [24].

Перспективным является фМРТ-картирование различных сетей головного мозга при расстройствах пищевого поведения (ожирение и анорексия как проявления континуума, входящего в метаболический синдром). Задача подобных исследований – раскрытие механизмов этих нарушений, а также последующее выделение зон(ы), к которой возможно применение стимуляционных методик (например, транскраниальной магнитной стимуляции) с целью нормализации регуляторных процессов [13].

В последние годы в мире для изучения основных сенсорных, эмоциональных и когнитивных процессов в норме и у пациентов с различными заболеваниями ЦНС все активнее применяется новая разновидность технологии фМРТ – фМРТ в состоянии покоя (фМРТп), при которой исследуемый не выполняет никаких заданий и спокойно лежит в МР-томографе с закрытыми глазами. Было показано, что

в состоянии покоя функциональные сети головного мозга не являются «молчаливыми», а наоборот, характеризуются высокой спонтанной активностью, которая высоко коррелирует между различными его участками [27]. Предположение о нейрональном происхождении регистрируемых при фМРТп феноменов подтверждается работами, в которых была продемонстрирована взаимосвязь (непрямая) между амплитудным профилем корреляций при фМРТп и электрофизиологическими показателями нейрональной активности [36].

Изучение фМРТп перспективно при различных заболеваниях с поражением ЦНС, с оценкой возможных изменений функциональной связности – например, при болезни Альцгеймера, депрессии, деменции, шизофрении [21]. В Российской Федерации до недавнего времени отсутствовал опыт применения фМРТп. В 2013 г. в России впервые на базе ФГБНУ «Научный центр неврологии» была проведена фМРТп в группе из 10 здоровых добровольцев [20]. В настоящее время проводится анализ паттерна фМРТп при ряде нейродегенеративных заболеваний (болезни Паркинсона – БП, болезни Гентингтона) с целью иссле-

дования возможных нейровизуализационных биомаркеров нейродегенеративного процесса. Так, в группе пациентов с БП [22] было показано, что при БП имеет место изменение, а возможно, и реорганизация паттерна активности в пределах сети пассивного режима работы головного мозга. Эти данные могут свидетельствовать как о текущем нейродегенеративном процессе, так и о наблюдающихся при этом компенсаторных явлениях нейропластичности. Выявленные изменения нейрональной активности потенциально могут являться биомаркерами нейродегенеративного процесса при БП.

### МРТ-морфометрия

В последние годы благодаря развитию новых вычислительных технологий и улучшению разрешающей способности изображений отмечается скачок интереса к МРТ-морфометрии. Первоначально нормальная морфология, а также наличие атрофии головного мозга оценивались качественно (описательно), например, в виде расширения желудочков, субарахноидальных пространств и уменьшения объема вещества мозга [15]. Следующим этапом явилась полуавтоматическая количественная оценка объема головного мозга без дифференцировки на серое (СВ) и белое вещество (БВ). В настоящее время в исследованиях используются различные МРТ измерения для оценки как глобального объема (головной мозг в целом), так и отдельных регионов.

Существует несколько методов морфометрии. Наибольшее распространение получил метод воксельной МРТ-морфометрии – самый простой и наиболее часто используемый способ, основанный на повоксельном сравнении СВ и БВ определенных областей головного мозга между группами или индивидуумами [26]. Весь процесс выполняется при помощи специальных программ и состоит из нескольких этапов: пространственной нормализации всех изображений к одному стереотаксическому пространству, сегментации нормализованных изображений на СВ и БВ, сглаживании изображений СВ и БВ в итоге применения

статистического анализа для выявления значимых различий между двумя или более группами или индивидуумами.

Метод применяется практически при всем спектре неврологических поражений ЦНС. Так, у пациентов с ремиттирующим рассеянным склерозом при сравнении с группой контроля не было отмечено значимых различий между общим объемом серого и белого вещества, но были выявлены зоны статистически значимых различий регионально-го СВ, а именно подкорковых структур: таламуса с обеих сторон, лентиккулярных и хвостатых ядер обоих полушарий большого мозга [ 2, 14, 32].

При исследовании болезни Гентингтона было показано отсутствие статистической разницы между общими объемами СВ в обследованных группах (пациенты, асимптомные носители гена, контроль). Можно предположить, что изменения объемов конкретных структур происходят не за счет общей атрофии, а достаточно избирательно [25]. Основываясь на статистических характеристиках МРТ-морфометрии, следует подчеркнуть, что этот метод предназначен именно для группового анализа данных, хотя его также применяют и для индивидуального сравнения.

В своем обзоре мы описали лишь часть из всего существующего многообразия современных методик нейровизуализации. Однако становится понятно, что современное состояние развития лучевой диагностики позволило данной дисциплине выйти за рамки получения лишь макроскопических анатомических данных, констатации наличия или отсутствия патологических изменений и перейти на новый, более высокий уровень. Благодаря новейшим техническим достижениям в настоящее время мы можем оценить функциональные и метаболические процессы, протекающие в центральной нервной системе, приоткрыть завесу тайны работы головного мозга, *in vivo* увидеть цитоархитектуру мозга. Нейровизуализация в настоящее время занимает одно из ключевых мест в нейронауке, и в дальнейшем следует ожидать еще большее укрепление ее позиций в этой сфере.

### Список литературы

1. Боголепова И.Н., Малофеева Л.И. Гендерные особенности цитоархитектоники речевых полей 44 и 45 мозга. Морфология. 2011; 140(6): 19–24.
2. Брюхов В.В., Куликова С.Н., Кротенкова М.В. и др. Современные методы визуализации в патогенезе рассеянного склероза. Анн. клинич. и эксперим. неврол. 2013; 3: 47–53.
3. Брюхов В.В., Максимова М.Ю., Коновалов Р.Н., Кротенкова М.В. Приоритеты визуализации внутримозговых гематом (обзор литературы). Медицинская визуализация. 2007; 6: 9–17.
4. Бушневая С.Н. Современные возможности исследования функционирования и реорганизации мозговых структур (обзор) / С.Н. Бушневая, А.С. Кадыков, М.В. Кротенкова. Неврологич. журн. 2007; 3: 37–41.
5. Вережагин Н.В., Брагина Л.К., Вавилов С.Б. и др. Компьютерная томография мозга. М.: Медицина, 1986.
6. Добрынина Л.А., Кремнева Е.И., Коновалов Р.Н., Кадыков А.С. Использование пассивной двигательной парадигмы в оценке сенсомоторной системы методом фМРТ. Анн. клинич. и эксперим. неврол. 2011; 3: 11–19.
7. Добрынина Л.А., Коновалов Р.Н., Кремнева Е.И., Кадыков А.С.

- МРТ в оценке двигательного восстановления больных с супратенториальными инфарктами. Анн. клинич. и эксперим. неврол. 2012; 2: 4–10.
8. Домашенко М.А., Максимова М.Ю., Лоскутников М.А. и др. Механизмы реперфузии при внутривенной тромболитической терапии у пациентов с ишемическим инсультом. Неврология, нейропсихиатрия, психосоматика. 2012; 4: 53–58.
9. Захарова Н.Е., Корниенко В.Н., Потапов А.А., Пронин И.Н. Нейровизуализация структурных и гемодинамических нарушений при травме мозга. М., 2013.
10. Корниенко В.Н., Пронин И.Н. Диагностическая нейрорадиология. М.: Издательство ИП «Андреева Т.М.», 2006: 317–324.
11. Кремнева Е.И. Ишемический инсульт: функциональная реорганизация сенсомоторных систем при имитации локомоции. Автореферат дисс. ... канд. мед. наук. М., 2012.
12. Кремнева Е.И., Коновалов Р.Н., Кротенкова М.В. и др. Картирование речевых структур головного мозга у здоровых людей с помощью фМРТ. Лучевая диагностика и терапия, 2012; 2 (3): 65–72.
13. Кремнева Е.И., Суслин А.С., Говорин А.Н. и др. фМРТ-картирование алиментарных функциональных зон головного

- мозга. *Анн. клинич. и эксперим. неврол.* 2015; 9(1): 32–36.
14. *Кротенкова И.А., Брюхов В.В., Переседова А.В., Кротенкова М.В.* Атрофия центральной нервной системы при рассеянном склерозе: данные МРТ-морфометрии. *Журн. неврол. и психиатр. им. С.С. Корсакова.* 2014; 2: 50–56.
  15. *Кротенкова М.В., Кугоев А.И., Коновалов Р.Н. и др.* Магнитно-резонансная томография при рассеянном склерозе. *Медицинская визуализация.* 2001; 1: 62–66.
  16. *Куликова С.Н.* Парез кисти при ремиттирующем рассеянном склерозе (динамическое клинич.-нейровизуализационное исследование). Автореф. дисс. ... канд. мед. наук. М., 2013.
  17. *Кунцевич Г.И., Танащян М.М., Скрялев С.И. и др.* Интраоперационное мониторирование мозгового кровотока и состояние вещества головного мозга при открытых и эндоваскулярных вмешательствах в каротидной системе. *Ангиология и сосудистая хирургия.* 2011; 17 (3): 43–48.
  18. *Попова Т.А.* Супратенториальные инфаркты: клинич.-нейровизуализационная оценка восстановления двигательных функций. Автореф. дисс. ... канд. мед. наук. М., 2012.
  19. *Пронин И.Н., Фадеева Л.М., Захарова Н.Е. и др.* Диффузионная тензорная магнитно-резонансная томография и трактография. *Анн. клинич. и эксперим. неврол.* 2008; 2 (1): 32–40.
  20. *Селиверстов Ю.А., Селиверстова Е.В., Коновалов Р.Н., Иллариошкин С.Н.* Первый опыт применения функциональной МРТ покоя в России. В сб.: *Невский радиологический форум 2013:* СПб, 2013: 217.
  21. *Селиверстова Е.В., Селиверстов Ю.А., Коновалов Р.Н., Иллариошкин С.Н.* Функциональная магнитно-резонансная томография покоя: возможности метода и первый опыт применения в России. *Анн. клинич. и эксперим. неврол.* 2013; 7 (4): 39–44.
  22. *Селиверстова Е.В., Селиверстов Ю.А., Коновалов Р.Н. и др.* Реорганизация сети пассивного режима работы головного мозга у пациентов с болезнью Паркинсона. Анализ индивидуальных компонент. 2015; 2: 4–9.
  23. *Суслин А.С.* Диффузионно-взвешенная и перфузионная МРТ в остром периоде ишемического инсульта (клинич.-нейровизуализационное сопоставление). Автореф. дисс. ... канд. мед. наук. М., 2008.
  24. *Танащян М.М., Бархатов Д.Ю., Глотова Н.А. и др.* Эффективность нейтропротекции у больных с хроническими цереброваскулярными заболеваниями. *Вестн. Росс. военно-мед. акад.* 2011; 3: 181–187.
  25. *Юдина Е.Н., Коновалов Р.Н., Абрамчычева Н.Ю. и др.* Опыт при-
  - менения МРТ-морфометрии при болезни Гентингтона. *Анн. клинич. и эксперим. неврол.* 2013; 7 (4): 16–19.
  26. *Belforte G., Eula G., Quaglia G., Appendino S. et al.* MR compatible device for active and passive foot movements. *Int. Journal of mechanics and control.* 2010; 11 (1): 29–38.
  27. *Buckner R.L., Vincent J.L.* Unrest at rest: default activity and spontaneous network correlations. *Neuroimage.* 2007; 37 (4): 1091–1096.
  28. *Coenen V.A., Schlaepfer Th.E., Allert N., Mädlar B.* Diffusion Tensor Imaging and Neuromodulation: DTI as Key Technology for Deep Brain Stimulation. *International Review of Neurobiology,* 2012, Volume 107 Elsevier: 207–234.
  29. *Descoteaux M., Poupon C.* “Diffusion-Weighted MRI”. In *Comprehensive Biomedical Physics,* edited by D. Belvic and K. Belvic, Elsevier, 2012.
  30. *Hori M., Fukunaga I., Masutani Y. et al.* Visualizing Non-Gaussian diffusion: Clinical Application of q-Space Imaging and diffusional Kurtosis Imaging of the Brain and Spine *Magn Reson Med Sci.* 2012; 11 (4): 221–233.
  31. *Jahn K., Deutschlandler A., Stephan T. et al.* Imaging human supraspinal locomotor centers in brainstem and cerebellum. *NeuroImage.* 2008; 39: 786–792.
  32. *Krotenkova I., Bryukhov V., Peresedova A., Morozova S.* Brain atrophy and neurological deficit in relapsing remitting multiple sclerosis: a 1-year follow-up study. *European Congress of Radiology. EPOS.* 2015; 1983.
  33. *La Fougere C., Zwergal A., Rominger A. et al.* Real versus imagined locomotion: A [18F]-FDG PET-fMRI comparison. *NeuroImage.* 2010; 50: 1589–1598.
  34. *Mechelli A., Price C.J., Friston K.J., Ashburner J.* *Voxel-Based Morphometry of the Human Brain: Methods and Applications.* *Current Medical Imaging Reviews,* 2005, 1.
  35. *Mehta J.P., Verber M.D., Wieser J.A. et al.* A novel technique for examining human brain activity associated with pedaling using fMRI. *J. of Neuroscience Methods.* 2009; 179: 230–239.
  36. *Nir Y., Mukamel R., Dinstein I. et al.* Interhemispheric correlations of slow spontaneous neuronal fluctuations revealed in human sensory cortex. *Nat. Neurosci.* 2008; 11 (9): 8.
  37. *Pasley B.N., Freeman R.D.* Neurovascular coupling. *Scholarpedia,* 2008; 3 (3): 5340.
  38. *Szaflarski J.P., Eaton K., Ball A.L. et al.* Poststroke aphasia recovery with functional magnetic resonance imaging and a picture identification task. *J. Stroke Cerebrovasc. Dis.* 2010;

## State-of-the-art neuroimaging techniques

M.A. Piradov, M.M. Tanashyan, M.V. Krotenkova, V.V. Bryukhov, E.I. Kremneva, R.N. Konovalov

*Research Center of Neurology, Moscow, Russia*

**Keywords:** neuroimaging, state-of-the-art techniques, diffusion tensor imaging, susceptibility-weighted imaging, functional MRI, MRI morphometry.

Modern high-field MRI and multispiral CT machines enable not only exploring structural changes in the central nervous system (CNS) but also evaluating cerebral blood flow, cerebral metabolic processes, and functional status of various brain regions. In this article, we review state-of-the-art neuroimaging techniques such

as diffusion tensor imaging, susceptibility-weighted imaging, functional MRI, and MRI morphometry. The article provides a brief description of the physical principles of these techniques as well as their application in research and clinical practice.

**Контактный адрес:** Кремнева Елена Игоревна – канд. мед. наук, науч. сотр. отд. лучевой диагностики ФГБНУ НЦН. 125367 Москва, Волоколамское ш., д. 80. Тел.: +7 (495) 490-22-05, факс: +7 (495) 490-41-71, e-mail: in-ray@yandex.ru;

Пирадов М.А. – член-корр. РАН, директор ФГБНУ НЦН;

Танашян М.М. – зам. директора по научной и лечебной работе ФГБНУ НЦН;

Кротенкова М.В. – зав. отд. лучевой диагностики ФГБНУ НЦН;

Брюхов В.В. – науч. сотр. отд. лучевой диагностики ФГБНУ НЦН;

Коновалов Р.Н. – старш. науч. сотр. отд. лучевой диагностики ФГБНУ НЦН.