МОСКОВСКИЙ ГОСУДАРСТВЕННЫЙ УНИВЕРСИТЕТ
имени М.В. ЛОМОНОСОВА
ФИЗИЧЕСКИЙ ФАКУЛЬТЕТ

На правах рукописи

Наумова Анна Владимировна

Создание комплекса подходов для неинвазивного исследования сердца методами магнитно-резонансной томографии и спектроскопии

Специальности: 03.01.02 - «Биофизика», 03.01.08 - «Биоинженерия»

АВТОРЕФЕРАТ
диссертации на соискание ученой степени
доктора физико-математических наук

Москва - 2018

Работа выполнена в отделении радиологии университета Вашингтона (г. Сиэтл, США) и в Научно-исследовательском институте биологии и биофизики Томского государственного университета (г. Томск, Россия).

Научный консультант: ***Пирогов Юрий Андреевич,***
доктор физико-математических наук,
профессор Физического факультета МГУ.

Официальные оппоненты: ***Рууге Энно Куставич,***
доктор физико-математических наук, профессор,
ФГБУ Национальный медицинский исследовательский центр кардиологии Министерства здравоохранения Российской Федерации, главный научный сотрудник.

Чижик Владимир Иванович,
доктор физико-математических наук, профессор,
Санкт-Петербургский государственный университет.

Баклаушев Владимир Павлович,
доктор медицинских наук, профессор,
Федеральный научно-клинический центр Федерального медико-биологического агентства, заместитель генерального директора по научной работе и медицинским технологиям.

Защита состоится 18 октября 2018 г. в 15.30 часов на заседании диссертационного совета МГУ.01.04 на базе Физического факультета Московского государственного университета имени М.В. Ломоносова по адресу: 119991 Москва, Ленинские горы, д. 1, стр. 2, Физический факультет МГУ, ЦФА. E-mail: info@physics.msu.ru

С диссертацией можно ознакомиться в отделе диссертаций научной библиотеки МГУ имени М.В. Ломоносова (Ломоносовский просп., д. 27) и на сайте ИАС «ИСТИНА»: https://istina.msu.ru/dissertation_councils/councils/28357490/

Автореферат разослан «____» июня 2018 г.

Ученый секретарь диссертационного совета,
кандидат технических наук А.Э.Сидорова

ОБЩАЯ ХАРАКТЕРИСТИКА РАБОТЫ

Данная работа направлена создание комплекса биофизических подходов и научно-технологической базы для проведения неинвазивных исследований сердца лабораторных животных, визуализации пересаженных клеток и регенерации миокарда. Работа является мультидисциплинарным исследованием, объединяющим передовые подходы и технологии биофизики и биоинженерии, медико-биологической визуализации, клеточных технологий, молекулярную биологию и генную инженерию.

Актуальность работы

Одним из важнейших направлений экспериментальной биофизики в настоящий момент является разработка комплексных, системных подходов и методов, позволяющих развивать новейшие биоинженерные и биотехнологические направления для нужд медицины. Сердечно-сосудистые заболевания являются одной из основных причин инвалидизации и смертности населения. Неинвазивная визуализация структуры и функции сердца необходима для оценки эффективности терапевтических воздействий. В данной работе были использованы методы магнитно-резонансной томографии (magnetic resonance imaging, MRI) и магнитно-резонансной спектроскопии (magnetic resonance spectroscopy, MRS). Данные технологии предоставляют возможность получения высококонтрастных изображений мягких тканей, таких как миокард, информацию об анатомическом строении и сократимости сердца [1], энергетическом метаболизме тканей [2, 3], процессах воспаления [4], степени фиброза [5], жизнеспособности ткани [6], тканевой архитектуры [7], перфузии [8], состоянии сосудов [9] и макромолекулярном окружении [10, 11].

Современные подходы метки клеток наночастицами и экспрессии генов-репортеров позволили использовать MRI для визуализации пересаженных клеток, их выживаемости и пролиферации, процессов миграции и дифференции [12, 13]. В данной работе ген-репортер ферритин был применен для визуализации клеток, пересаженных в сердце лабораторных животных. Преимуществами генетической метки является возможность долгосрочного мониторинга пересаженного клеточного материала без «потери» метки, оценка жизнеспособности трансплантa на различных сроках наблюдения с одновременной регистрацией сократительной функции и строения миокарда.

Исследования на мелких и крупных лабораторных животных являются необходимым звеном всех терапевтических разработок и доклинических исследований. Неинвазивная визуализация сердца животных имеют свои особенности и сложности,

связанные с небольшим размером (так, например, вес сердца мыши составляет ~0,1 грамм) и высокой частотой сокращений (600 ударов в минуту у мыши), поэтому необходима разработка специализированных импульсных последовательностей MRI и MRS, а также конструирование специальных радиочастотных катушек, принимая во внимание анатомические и физиологические особенности объекта исследования. Создание инфраструктуры для исследования структуры, функции и метаболизма миокарда мелких и крупных лабораторных животных было одной из необходимых задач данной работы.

Фосфорная магнитно-резонансная спектроскопия (^{31}P MRS) является единственной технологией неинвазивной оценки энергетического метаболизма тканей. Метод ^{31}P MRS без пространственной локализации широко применяется в исследованиях на изолированном перфузируемом сердце [14]. При комбинировании метода ^{31}P MRS с протонной MRI можно получить пространственно локализованные спектры, позволяющие оценить метаболическую активность тканей [15]. Пространственно локализованная ^{31}P MRS применялась в данной работе для оценки энергетического метаболизма сердца мышей при адренергическом стрессе, после моделирования инфаркта и фармакологических воздействий, направленных на коррекцию повреждений сердца.

Основной **целью** работы является разработка единого комплекса биофизических подходов и технологий неинвазивной оценки структуры, функции и энергетического метаболизма миокарда лабораторных животных, а также способов визуализации пересаженных клеток.

Для достижения данной цели были поставлены следующие **задачи**:

1. Создать единую методическую инфраструктуру, базирующуюся на новейших физических методах и биофизических подходах, для проведения взаимодополняющих неинвазивных исследований сердца животных методами магнитно-резонансной томографии и спектроскопии.

2. Используя методы ^{1}H MRI, оценить восстановление структуры и функции сердца мелких и крупных лабораторных животных, подвергнутых инфаркту миокарда и трансплантации клеток.

3. С помощью пространственно локализованной ^{31}P MRS, оценить изменения энергетического метаболизма сердца мышей при стрессе, после моделирования инфаркта и фармакологических воздействий, направленных на коррекцию повреждений.

4. Используя методы моделирования кинетики прохождения контрастного вещества через ткани, разработать физиологически значимую методику неинвазивной количественной оценки перфузии миокарда.

5. Исследовать возможность применения нового метода обработки пост-контрастных MRI изображений, 3D-TRIPS, для визуализации инфаркта.

6. Изучить возможность визуализации и количественной оценки сердечных трансплантов с помощью MRI гена-репортера ферритина.

7. Сравнить стандартный способ метки клеток железосодержащими наночастицами с методами экспрессии генов-репортеров для долговременной визуализации пересаженных клеток в сердце лабораторных животных.

Научная новизна

1. Разработанные биофизические технологии и импульсные последовательности MRI для исследования сердца лабораторных животных являются уникальными.

2. Разработанные физические методы были впервые применены для оценки структуры и сократительной функции инфарктного сердца крыс и приматов после трансплантации кардиомиоцитов человека. Впервые показана возможность визуализации человеческого трансплантa в сердце лабораторных животных и значительное улучшение сократительной функции сердца. Результаты этого исследования являются ключевыми для применения данного типа стволовых клеток в последующих клинических испытаниях.

2. Впервые пространственно локализованная ^{31}P MRS была применена для оценки изменения энергетического метаболизма сердца мышей при стрессовых нагрузках и после инфаркта миокарда, показана возможность фармакологической коррекции повреждений.

3. Разработан новый аналитический метод для экстракции параметров перфузии миокарда из MRI изображений динамики прохождения контрастного вещества через ткани, показана эффективность данного метода на разных моделях повреждения сердца.

4. Впервые новый метод анализа MRI изображений «инверсия-восстановление», 3D-TRIPS, был использован для визуализации инфаркта лабораторных животных; показано преимущество данного метода по сравнению со стандартными подходами.

5. Впервые продемонстрировано применение гена-репортера ферритина для визуализации пересаженных клеток в инфарктном миокарде *in vivo*.

6. Разработаны новые импульсные последовательности MRI для визуализации сердечных трансплантов, экспрессирующих ген-репортер ферритин; показана высокая корреляция измерений размера графта с помощью MRI и гистологии.

7. Впервые показано преимущество применения гена-репортера ферритина для долговременной MRI визуализации пересаженных клеток в сердце по сравнению со стандартным способом метки клеток железосодержащими наночастицами.

Теоретическая и практическая значимость работы

Разработанные в данной работе физические и биофизические технологии магнитно-резонансной томографии и спектроскопии играли ключевую роль в неинвазивной оценке структуры, функции и энергетического метаболизма миокарда лабораторных животных, а также в визуализации пересаженных клеток. Радиофизические методики неинвазивной визуализации обеспечили получение выдающихся биомедицинских результатов о регенерации инфаркта миокарда с помощью пересаженных клеток. Фундаментальные и практические знания, полученные при выполнении данной работы, будут использованы в дальнейших трансляционных исследованиях пересадки кардиомиоцитов пациентам с сердечной недостаточностью, которые планируются в самые ближайшие годы, поэтому данная работа является своевременной и практически значимой. Разработанные в данной работе методы количественной оценки перфузии и метаболизма миокарда делают возможными многократные неинвазивные исследования сердца животных и человека. Новый метод обработки пост-контрастных MRI изображений, 3D-TRIPS, позволяет сократить время сканирования и получить высококонтрастные изображения зоны фиброза. Данный метод может в перспективе стать основным способом визуализации инфаркта, вытеснив стандартные технологии. Генетическая модификация клеток, способствующая овер-экспрессии природного белка ферритина способствует *in vivo* визуализации пересаженных клеток, исследования жизнеспособности и размера трансплантa.

Методология и методы исследования

Методы неинвазивной визуализации сердца и трансплантa включали в себя эхокардиографию (GE Vivid 7, 10S, 10 MHz), магнитно-резонансную томографию (3 Тесла (3T) Achieva Philips клинический сканер; 4,7T Varian и 14T Bruker BioSpec спектрометры) и мультиядерную магнитно-резонансную спектроскопию (4,7T Bruker BioSpec spectrometer). Использовались различные типы и линии стволовых клеток человека и животных, такие как C2C12 скелетные миобласты мыши; линии стволовых клеток

человека H7 и RUES2. Для создания векторов, предназначенных для экспрессии генетического материала, использовались методы молекулярной биологии и клонирования. Для моделирования инфаркта миокарда и пересадки клеток использовались следующие виды лабораторных животных: мыши линий C57B1 и C3H, иммунодефицитные крысы линии Sprague Dawley (*rh rnu-rnu)*, собаки с симптомами мышечной дистрофии Дюшенна (Duchenne muscular dystrophy, DMD), а также приматы *Macaca nemestrina.* Для исследований клеток и тканей использовались методы световой и флюоресцентной микроскопии, гистологии, гистохимии и иммуногистохимии.

Анализ данных MRI проводился с использованием стандартного программного обеспечения компании Philips (Philips Intellispace Portal software version v7.0.1.20482, Best, Netherlands), а также бесплатного программного обеспечения ImageJ 1.34u (National Institute of Health, Bethesda, MD, USA). Для автоматической экстракции параметров перфузии миокарда из MRI изображений динамики прохождения контраста через ткани была использована дискретная кинетическая модель, реализованная в программе Matlab (The Mathworks, Natick, MA, USA). Реконструкция MRI изображений, полученных с помощью импульсной последовательности «инверсия-восстановление» при накоплении контрастного вещества в тканях проводилось с помощью методики 3D-TRIPS, реализованной в программном обеспечении Matlab (The Mathworks, Natick, MA, USA).

Статистическую обработку результатов проводили преимущественно с использованием средней арифметической величины и стандартного отклонения (SD). Оценка нормальности распределения проводилась с помощью одновыборочного критерия Колмогорова-Смирнова. Для оценки достоверности различий использовали критерий Стьюдента, а также дисперсионый анализ (ANOVA). Различия между группами признавались статистически достоверными при достижении уровня значимости $\alpha < 0,05$. Оценка различий результатов обсчета данных разными рецензентами проводилась с помощью метода Бленда-Альтмана и коэффициента корелляции Пирсона. Для анализа результатов использовали программы SPSS 12.0 (SPSS Inc, Chicago, IL, USA) и Office Excel (Microsoft Inc, Redmond, WA, USA).

Основные положения выносимые на защиту

1. Разработанные методики магнитно-резонансной томографии (MRI) позволяют количественно оценить сократительную функцию и регенерацию сердца лабораторных животных после инфаркта миокарда и трансплантации кардиомиоцитов человека.

2. Пространственно локализованная фосфорная магнитно-резонансная спектроскопия (^{31}P MRS) позволяет неинвазивно оценить изменения энергетического метаболизма сердца мышей после моделирования инфаркта и фармакологических воздействий, направленных на коррекцию повреждений сердца.

3. Разработанная методика моделирования кинетики прохождения контрастного вещества через ткани позволяет количественно оценить перфузию миокарда *in vivo* на различных моделях повреждения сердца.

4. Новый метод реконструкции MRI изображений 3D-TRIPS превосходит стандартные методы визуализации инфаркта в качестве изображений и позволяет сократить время сканирования.

5. Генетическая модификация клеток, вызывающая овер-экспрессию железосодержащего белка ферритина, делает возможным MRI визуализацию пересаженных клеток в сердце и определение размера трансплантa *in vivo.*

6. MRI ген-репортер ферритин имеет преимущества для мониторинга жизнеспособности пересаженных клеток, в то время как MRI сигнал от железосодержащих наночастиц не отражает жизнеспособность трансплантa.

Достоверность полученных результатов обеспечивалась предварительной кодировкой экспериментальных групп. Данные кодировки открывались только после окончания эксперимента и анализа результатов. Исследователям, проводившим MRI сканирование, гистологическое окрашивание и обработку результатов, не предоставлялась информация об экспериментальной группе и типе лечения (контроль или опыт). MRI изображения анализировались 2-3-мя независимыми исследователями, оценивался разброс результатов и погрешность измерений. Воспроизводимость результатов MRI сканирования оценивалась на одних и тех же животных с интервалом в 2-3 дня. Множественные независимые измерения областей интереса (region of interest, ROI) проводились в нескольких соседных срезах на MRI изображениях и гистологических снимках. Биологическая вариабильность учитывалась путем включения в эксперимент животных обоих полов и разного возраста. Размер инфаркта и зоны трансплантa отличались у разных животных; для учета вариабельности этих параметров каждое животное сканировалось как до, так и после трансплантации клеток. Все антитела для иммуногистохимии приобретались у проверенных коммерческих компаний.

Апробация диссертационной работы. Основные положения работы были представлены на 28-ми российских и международных конференциях и 17-ти приглашенных лекциях.

Публикации. По теме диссертации опубликовано 18 работ, из них 2 статьи в отечественных журналах; 11 статей в международных рецензируемых журналах, индексируемых в базах Web of Science, Scopus, RSCI; 4 обзорных статьи в международных рецензируемых журналах и одна статья в монографии.

Личный вклад автора заключался в проведении экспериментальных и теоретических исследований, представленными в данной работе. Автор данной работы создала инфраструктуру для проведения неинвазивных исследований сердца животных в университете Вашингтона (Сиэтл, США) с привлечением методов магнитно-резонансной томографии и спектроскопии. Ранее подобные исследования в этом университете не проводились. Основные результаты работы получены лично автором или под ее непосредственным руководством и участии. Автор диссертационной работы участвовала как один из основных коллабораторов доктора Чарльза Мурри (университет Вашингтона, Сиэтл, США) в исследованиях человеческих кардиомиоцитов, трансплантированных в сердце приматов. Автор благодарит доктора Василия Леонидовича Ярных и доктора Вильяма Кервина (университет Вашингтона, Сиэтл, США) за помощь в разработке MRI последовательностей. Имена соавторов указаны в соответствующих публикациях.

Объем и структура диссертации. Диссертационная работа состоит из введения; глав, посвященных обзору литературы, описанию материалов и методов исследования, а также изложению результатов и их обсуждению; заключения; выводов и списка литературы, содержащего 495 наименования. Работа изложена на английском языке на 216 страницах и иллюстрирована 82 рисунками и 11 таблицами.

СОДЕРЖАНИЕ ДИССЕРТАЦИОННОЙ РАБОТЫ

Глава 1. ВВЕДЕНИЕ. Во введении обоснована актуальность темы исследования, сформулирована его цель и задачи, научная новизна, теоретическая и практическая значимость работы, дана краткая характеристика методов исследования, приводятся основные положения, выдвигаемые на защиту, дана оценка достоверности полученных результатов и личного вклада автора в их получение.

Глава 2. ОБЗОР ЛИТЕРАТУРЫ. В этой главе представлен критический анализ литературных данных, посвященных методам визуализации, применяемым в биомедицинских исследованиях, показана технологическая сложность визуализации сердца и необходимость разработки специализированных биофизических и инжениринговых подходов в исследовании структуры и функции миокарда лабораторных животных, представлена информация об уникальной структуре и метаболизме миокарда в норме и при патологии, приведены обоснования выбора типа стволовых клеток для регенерации сердца, показана незаменимость современных методов неинвазивной визуализации процессов повреждения тканей и регенерации после пересадки клеток, проанализированы основные методы метки клеток для визуализации трансплантa.

Глава 3. МАТЕРИАЛЫ И МЕТОДЫ ИССЛЕДОВАНИЯ. В данном разделе в деталях описаны методы неинвазивной оценки структуры и функции сердца и визуализации пересаженных клеток, включая эхокардиографию, магнитно-резонансную томографию и спектроскопию; методы количественной оценки перфузии миокарда, визуализации инфаркта и трансплантa; дано описание методов реконструкции MRI изображений, методов электрофизиологии, гистологии, иммуногистохимии. Приведены использованные в работе клеточные линии, описаны методы культуры стволовых клеток и их дифференцировки в кардиомиоциты, методы молекулярной биологии и клонирования, приведено описание методик моделирования инфаркта миокарда и пересадки клеток в сердце мелких и крупных лабораторных животных. Приведены методы статистической обработки экспериментальных данных.

Глава 4. РЕЗУЛЬТАТЫ И ИХ ОБСУЖДЕНИЕ

4.1. Задача 1: Создать единую методическую инфраструктуру, базирующуюся на новейших физических методах и биофизических подходах, для проведения взаимодополняющих неинвазивных исследований сердца животных методами магнитно-резонансной томографии и спектроскопии.

Исследования на животных являются необходимым звеном доклинических испытаний любого терапевтического воздействия. Крупные лабораторные животные, близкие по физиологии к человеку, используются для тестирования новых фармакологических препаратов, в разработке методик катетеризации и хирургии, в экспериментах по пересадке клеток. Благодаря развитию генетических технологий множество трансгенных линий грызунов используются в качестве моделей заболеваний

человека, для исследований патологических процессов и механизмов восстановления после направленной терапии. Для проведения неинвазивных исследований сердца лабораторных животных методами MRI и MRS необходимо создание инфраструктуры, что включает в себя установку специализированного оборудования, конструирование радиочастотных катушек, модификация существующих и разработка новых импульсных последовательностей MRI и спектроскопии. В данном разделе показано создание единой биотехнологической базы для проведения магнитно-резонансных исследований сердца мелких и крупных лабораторных животных в университете Вашингтона (Сиэтл, США).

Специализированное оборудование для сканирования сердца грызунов *in vivo*.

Мелкий размер и высокая частота сокращений сердца грызунов (300-400 ударов в минуту у крыс и 500-600 у мышей) представляют серьезную проблему, при этом соотношение сигнал-шум (signal-to-noise ratio, SNR) становится критичным для получения качественных изображений. MRI томографы с высокой напряженностью магнитного поля (4,7T и выше) позволяют значительно повысить SNR и снизить время сканирования. Однако визуализация сердца грызунов возможна и на клинических томографах с напряженностью магнитного поля 3T и ниже. Известно, что SNR снижается пропорционально квадратному корню расстояния между радиочастотной (RF) катушкой и исследуемой тканью. На клинических томографах возможно использование RF катушек меньшего диаметра, например, катушки для кисти руки, или конструирование специализированных RF катушек. На рисунке 1A показана RF катушка, сконструированная для MRI визуализации сердца крыс на томографе 3T (Philips, Achieva, Best, Netherlands). Эта приемная катушка, настроенная на частоту 127 МГц, состоит из двойной петли соленоида диаметром 4,5 см соединенной с коробкой интерфейса, Philips Synergy Multi Connect (SMC) с предусилителями и 4-мя Bayonet Neill–Concelman (BNC) коннекторами. Данная катушка позволяет получить высококачественные изображения сердца крысы с высоким SNR (рисунок 1C и D). Для MRI исследований сердца грызунов на спектрометре Varian 4,7T была построена приемо-передающая седловидная RF катушка диаметром 5 см, настроенная на частоту 200 МГц (рисунок 1E). Катушка крепилась на приподнятую основу из плексигласа, позволяющую поместить исследуемое животное в изоцентр сканера. Два конденсатора были присоединены к катушке для отстройки частоты. Данная катушка отличалась высокой гомогенностью магнитного поля и позволяла получать качественные изображения сердца с высоким SNR (рисунок 1G, H).

Для MRI сердца грызунов важен выбор анестетика и поддержание температуры тела на физиологическом уровне (38°C у мышей). Многие седативные препараты оказывают угнетающее влияние на сократительную функцию сердца, поэтому оптимальным методом седации грызунов является легкая ингаляционная анестезия смесью изофлюрана (1,5-2%) с кислородом. Специализированная система для мониторинга ЭКГ, дыхания и температуры тела использовалась в течении всего времени сканирования (Model 1025, SA Instruments, Inc., Stony Brook, NY, USA). Эта же система служила для синхронизации получения MRI изображений с электрокардиограммой (ЭКГ). Для получения устойчивого сигнала ЭКГ грызунов использовались игольчатые подкожные электроды. Вследствие высокой частоты сердечных сокращений грызунов необходимо применение коротких импульсных последовательностей и использование нескольких циклов сокращения сердца для получения изображения. Кроме того, для снижения артифактов изображений необходимо использование как ЭКГ, так и респираторного сигнала. Для повышения SNR изображений при сканировании мелких животных рекомендуется использование большого числа накоплений сигнала. Для сканирования крупных животных рекомендуется использование системы задержки дыхания с одним усреднением сигнала.

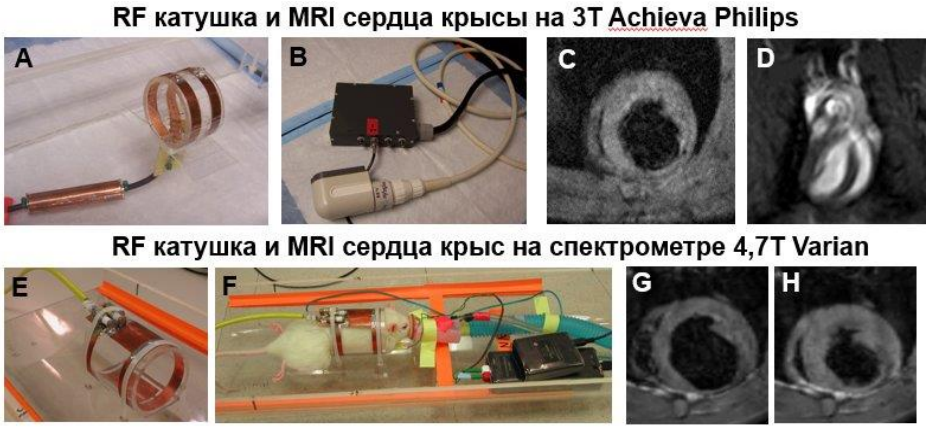

Рисунок 1. Изготовленные RF катушки для *in vivo* MRI сердца крыс. **A**: Приемная катушка диаметром 4,5 см настроенная на частоту 127 МГц. **B**: Коробка интерфейса для соединения катушки со сканером Philips. **C**: Изображение поперечного среза сердца крысы в фазе диастолы, импульсная последовательность турбо-спиновое эхо с темной кровью, толщина среза 1,5 см, время повторения (TR) 632 мсек, время эхо (TE) 10 мсек, угол поворота (FA) 90°, матрица 256x256, 2 усреднения сигнала. **D**: Продольный срез сердца крысы, последовательность CINE турбо-спиновое эхо, толщина среза 2 мм, TR 7,7 мсек, TE 4,4 мсек, FA 30°, матрица 128x128, 4 усреднения сигнала. **E**: Приемно-передающая RF катушка диаметром 5 см, настроенная на частоту 200 МГц. **F**: Расположение крысы с сердцем в центре катушки и дополнительное оборудование для ингаляционной анастезии и синхронизации с ЭКГ-сигналом. **G**: MRI изображение поперечного среза инфарктного сердца крысы в фазе диастолы. **H**: Изображение среза сердца в фазе систолы.

Особенности импульсных последовательностей для сканирования сердца животных. Для получения MRI изображений сердца мелких лабораторных животных было разработано и адаптировано несколько импульсных последовательностей. Так, например, для получения изображений сердца в фазе диастолы возможно использование последовательности спиновое эхо с коротким временем повторения (TR) и временем эхо (TE), проспективной ЭКГ синхронизацией без задержки после R-пика, в то время как для получения изображения в фазе систолы необходима задержка начала сканирования равная 30% длительности интервала R-R. Рекомендованная толщина среза сердца мышей 1-1,2 мм, сердца крыс – 1,5-2 мм, приматов и собак – 4-5 см, свиней – 6 см.

Получения многофазовых (CINE) изображений сердца грызунов также возможно на клинических MRI сканерах с напряженностью магнитного поля 3T при использовании импульсной последовательности градиентное эхо (GRE) с коротким временем TR и TE и (чаще) ретроспективной синхронизацией с ЭКГ (рисунок 2). В данной последовательности после каждого R-пика ЭКГ получают только один ряд сигнала в зоне k-пространства. Для получения полного изображения среза сердца необходимо продолжительное сканирование в течение нескольких сердечных циклов. Число сердечных сокращений для получения одного среза зависит от количества шагов, кодирующих фазу. Для увеличения SNR и снижения артифактов изображений применяют несколько усреднений сигнала (na), при этом время сканирования возрастает. SNR усиливается как квадратный корень от числа усреднений сигнала. TR и TE в последовательности CINE должны быть минимальными при сканировании мелких животных. Угол поворота (FA) составляет 15-20°.

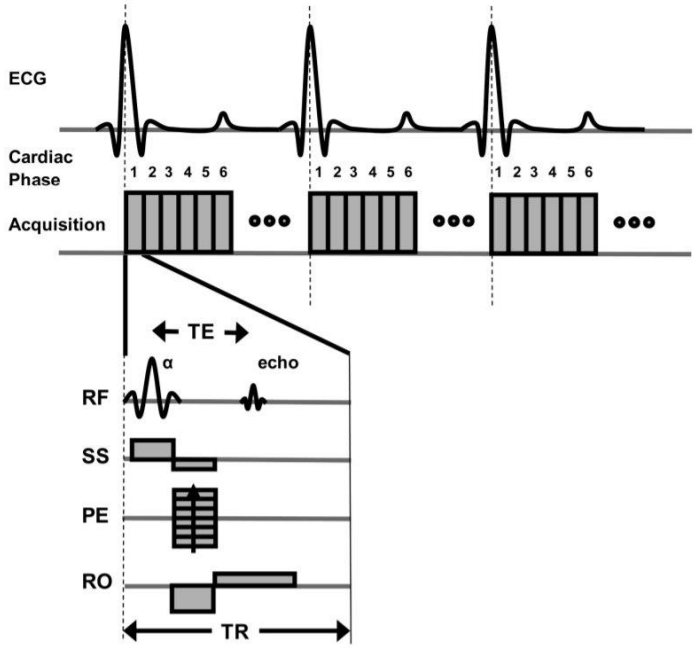

Рисунок 2. Диаграмма импульсной последовательности CINE градиентное эхо (GRE) [16]. RF – радиочастотный сигнал, α – импульс возбуждения, echo – результирующий MRI сигнал, SS – градиент выбора среза, PE – градиент кодировки фазы, RO - считывание сигнала. TE – время эхо, TR – время повторения. Индивидуальные изображения получают в разные фазы сердечного цикла (1,2,3,4,5,6,…). Время сканирования определяется как время длительности интервала между двумя сокращениями сердца (R-R) ЭКГ умноженное на размер матрицы и число усреднений сигнала.

Метод отсроченного контрастирования препаратами гадолиния (0,1–0,2 ммоль/кг) применяется для визуализации зоны инфаркта. Для этого используется T_1-взвешенная импульсная последовательность «инверсия-восстановление» через 10-20 минут после внутривенного введения контрастного вещества. Поскольку зона фиброза обладает высокой проницаемостью клеточных мембран, контрастное вещество остается в межклеточном пространстве дольше, чем в здоровых тканях. Препараты гадолиния укорачивают время T_1, поэтому ткани накапливающие контрастный препарат быстрее восстанавливают намагниченность после RF импульса инверсии 180° (рисунок 3). При подборе оптимального времени инверсии (TI) сигнал от здорового миокарда снижается до фоновых значений (гипоинтенсивный сигнал), на этом фоне очаги накопления гадолиния в миокарде становятся хорошо заметными (гиперинтенсивный сигнал в зоне инфаркта).

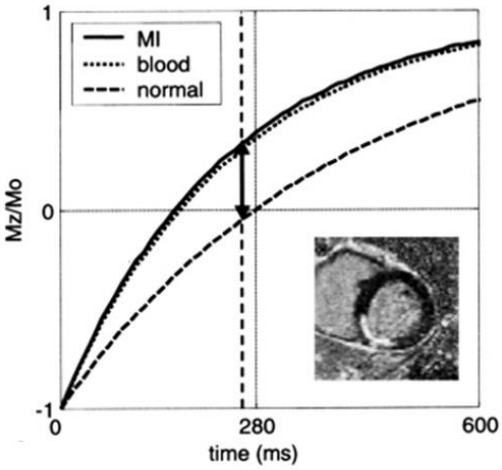

Рисунок 3. График изменения интенсивности MRI сигнала в зависимости от времени инверсии (TI, ось *x*) и фазы (ось *y*) [17]. Здоровые зоны левого желудочка затемнены при определенных значениях TI (280 мсек), в это же время зона фиброза (инфаркт) видна на зона гиперинтенсивного сигнала при накоплении гадолиния. MI – сигнал в зоне инфаркта, blood – сигнал от крови, normal – сигнал в зоне здорового миокарда.

Получение MRI изображений зоны инфаркта лабораторных животных также осложняется размером сердца и частотой сердечных сокращений. Размер и расположение зоны инфаркта хорошо коррелирует с зоной отека, визуализируемой с помощью T_2-взвешенной последовательности (рисунок 4).

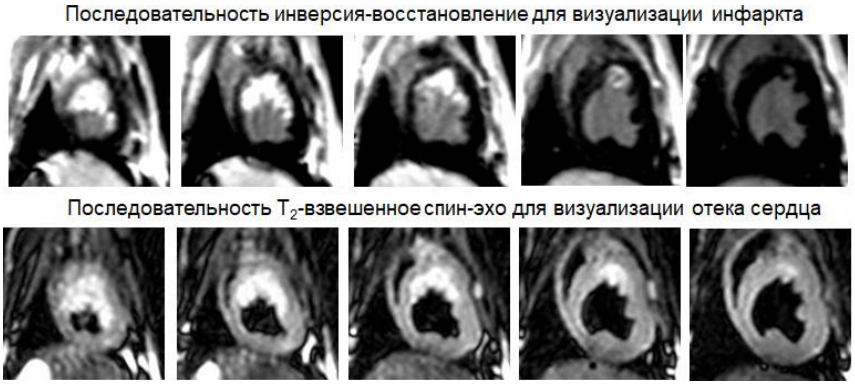

Рисунок 4. MRI зоны инфаркта (верхний ряд) и отека (нижний ряд) у собаки через две недели после инфаркта на сканере 3T Achieva Philips. Инверсия-восстановление: FOV 250x250 мм, срез 5 мм, TR/TE = 6/3 мсек, TI ~300 мсек, FA 25°, матрица 156x114, na 2. T_2-взвешенное спиновое эхо: FOV 250x250 мм, срез 5 мм, TR/TE = 1200/40 мсек, FA 90°, матрица 144x120, na 2.

Радиочастотные катушки могут быть настроены на частоту других атомов, таких как фосфор (^{31}P), углерод (^{13}C), фтор (^{19}F), для получения информации о количественном содержании метаболитов в тканях с помощью MRS. Для проведения *in vivo* ^{31}P MRS сердца мышей были построены комбинированные RF катушки, состоящие из протонной соленоидной катушки диаметром 2,5 см (для визуализации сердца, шимминга и пространственной локализации спектральных сканов) и фосфорной поверхностной катушки диаметром 1 см, расположенной перпендикулярно плоскости протонной катушки, для снятия спектров с сердца (рисунок 5). Фантом изготавливался из стеклянного шарика диаметром 5 мм, наполненного 500 мМ фенил-фосфоновой кислоты, и помещался в центр фосфорной катушки. Фантом служил ориентиром для пространственной локализации 1D спектров. По такому же принципу были построены катушки для проведения *in vivo* исследований на сердце мышей на спектрометре 14T Bruker Biospec (рисунок 5C).



Рисунок 5. Комбинированные RF катушки для *in vivo* ^{1}H MRI и ^{31}P MRS сердца мышей. **A**: Приемно-передающая ^{1}H соленоидная катушка диаметром 2,5 см настроенная на 200 МГц (^{1}H coil), ^{31}P поверхностная катушка диаметром 1 см на настроенная на 81 МГц (^{31}P coil) с пузырьком в центре катушки, наполненным 500 мМ фенил-фосфоновой кислоты (phantom bulb). **B:** Расположение животного в катушке. **C:** Комбинированные RF катушки для *in vivo* ^{1}H MRI/^{31}P MRS на спектрометре 14T (600 МГц).

После оптимизации гомогенности магнитного поля с помощью ^{1}H катушки пространственно локализованные ^{31}P спектры получали с помощью одномерной последовательности визуализации химического сдвига (chemical shift imaging, 1D-CSI) с 32-мя шагами фазового кодирования в плоскости, перпендикулярной поверхности ^{31}P катушки. Время градиента фазового кодирования 0,5 мсек, поле обзора составляло 32 мм при задержке рециркуляции в 1 сек и 64 усреднениях сигнала. Использовался адиабатический импульс с углом отклонения 45°. Время сканирования составляло ~34 минуты. Фосфорные спектры с пространственным разрешением 1 мм, полученные со срезов, параллельных поверхностной ^{31}P катушке показаны на рисунке 6. Соотношение

PCr/ATP определялось из интеграла зоны под пиками спектров для фосфокреатина (PCr) и [β-P]ATP из вокселов в зонах скелетных мышц и сердца.

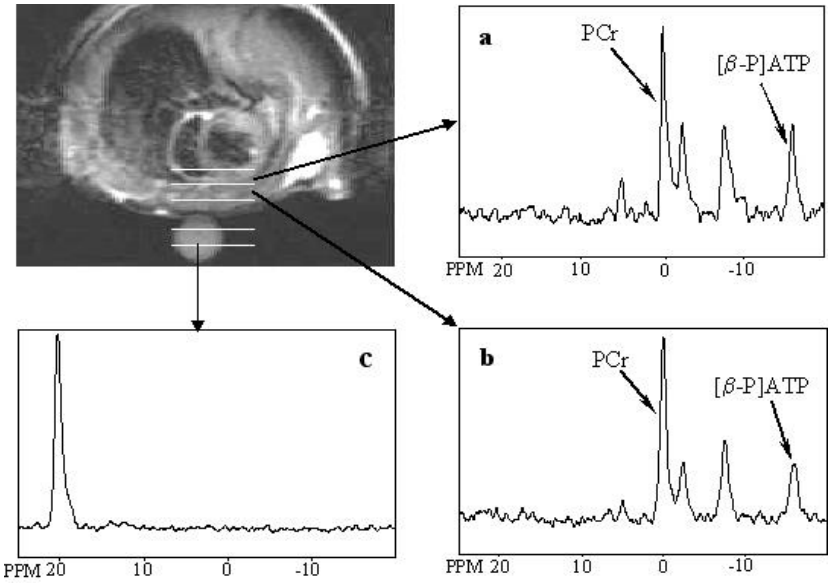

Рисунок 6. Визуализация поперечного среза сердца мыши при помощи ^{1}H MRI в фазе диастолы и пространственно локализованные ^{31}P спектральные срезы толщиной 1 мм через миокард (**a**), скелетные мышцы груди (**b**) и фантом, наполненный фенил-фосфоновой кислотой (**c**).

Таким образом, результатом данной части работы стало создание инфраструктуры для проведения неинвазивных исследований сердца мелких и крупных лабораторных животных методами магнитно-резонансной томографии и спектроскопии. Основными требованиями в таких исследованиях являются: 1) получение устойчивого сигнала ЭКГ для эффективной синхронизации сканирования; 2) конструирование специализированных радиочастотных катушек для улучшения гомогенности магнитного поля и повышения SNR; 3) подбор методов анестезии и поддержания температуры тела и частоты сердечных сокращений в физиологических пределах; 4) увеличение времени накопления сигнала, использование множественных циклов сердечных сокращений и множественных усреднений сигнала для повышения SNR; 5) использование коротких TR и TE; 6) использование тонких срезов (1-2 мм при сканировании сердца грызунов и 4-6 мм - крупных животных) для снижения артифактов, связанных с эффектом частичного объема.

4.2. Задача 2: Используя методы ^{1}H MRI, оценить восстановление структуры и функции сердца мелких и крупных лабораторных животных, подвергнутых инфаркту миокарда и трансплантации клеток.

Разработанные неинвазивные методы визуализации сердца лабораторных животных были использованы в исследованиях регенерации сердца после инфаркта миокарда и пересадки кардиомиоцитов человека, полученных из эмбриональных стволовых клеток (hESC-CM, human embryonic stem cell derived cardiomyocytes, или Cardios).

4.2.1. Трансплантация hESC-CM в сердце крыс после инфаркта миокарда.

10 миллионов кардиомиоцитов пересаживалось в сердце иммунодефицитных крыс в 70μL PSC на 4-й день после инфаркта миокарда, моделированного путем 60-минутной ишемии с последующей реперфузией. Клетки пересаживались в коктейле, повышающем выживаемость пересаженных клеток (pro-survival cocktail, PSC). Первой контрольной группе проводилась инъекция PSC без клеток (группа PSC); второй контрольной группе вводился клеточный раствор без серума (serum-free media, SFM) без PSC и без клеток (группа SFM-only); третьей контрольной группе вводились человеческие фибробласты вместо кардиомиоцитов (группа non-cardiac). Через 4 недели оценивалась функция сердца при помощи эхокардиографии и разработанных ранее методик MRI (см. Раздел 4.1). Размер инфаркта не отличался между группами и составлял 10,6±1,3% от зоны левого желудочка в группе Cardios+PSC; 9,2±0,7% в группе PSC-only; 10,6±0,8% в группе SFM-only и 11,2 ±1,5 в группе non-cardiac. Размер трансплантa в среднем составлял 4,1±0,9% от размера зоны инфаркта (максимальный размер трансплантa составил 10,7%).

Для оценки сократимости сердца крыс применялась специализированная радиочастотная катушка диаметром 4,5 см, сконструированная для визуализации сердца крыс на томографе Varian 4,7T (рисунок 1E) и синхронизованная с ЭКГ импульсная последовательность «спиновое эхо» со следующими параметрами: FOV 50 мм^2; 2D матрица 256x128; TR 400 мсек; TE 13 мсек; FA 90°; толщина среза 1,5 мм в поперечной плоскости сердца без зазора; 2 усреднения сигнала. Сердце сканировалось в через 4 недели после пересадки клеток. Данное исследование показало, что пересадка кардиомиоцитов человека в инфарктное сердце крысы приводит к существенному улучшению сократительной функции миокарда и снижению дилятации левого желудочка. Наиболее показательным было увеличение региональной сократимости стенки левого желудочка в зоне инфаркта (рисунок 7). Так среднее утолщение стенки в зоне инфаркта после пересадки кардиомиоцитов было 27,5±3,3% в сравнении с 11,5±1,9% в группе PSC, 8,8±1,7% в группе SFM и 9,8±2,0% в группе «non-cardiac» (**$p<0,01$). Вероятно, что пересаженные кардиомиоциты не только успешно выживают и пролифелируют в инфарктной ткани сердца, но и образуют электро-механические связи с миокардом хозяина, что позволяет графту сокращаться синхронно с сердцем и напрямую способствовать увеличению силы сокращения. Улучшение региональной сократимости зоны инфаркта в 2,5 раза является прямым подтверждением данной гипотезы.

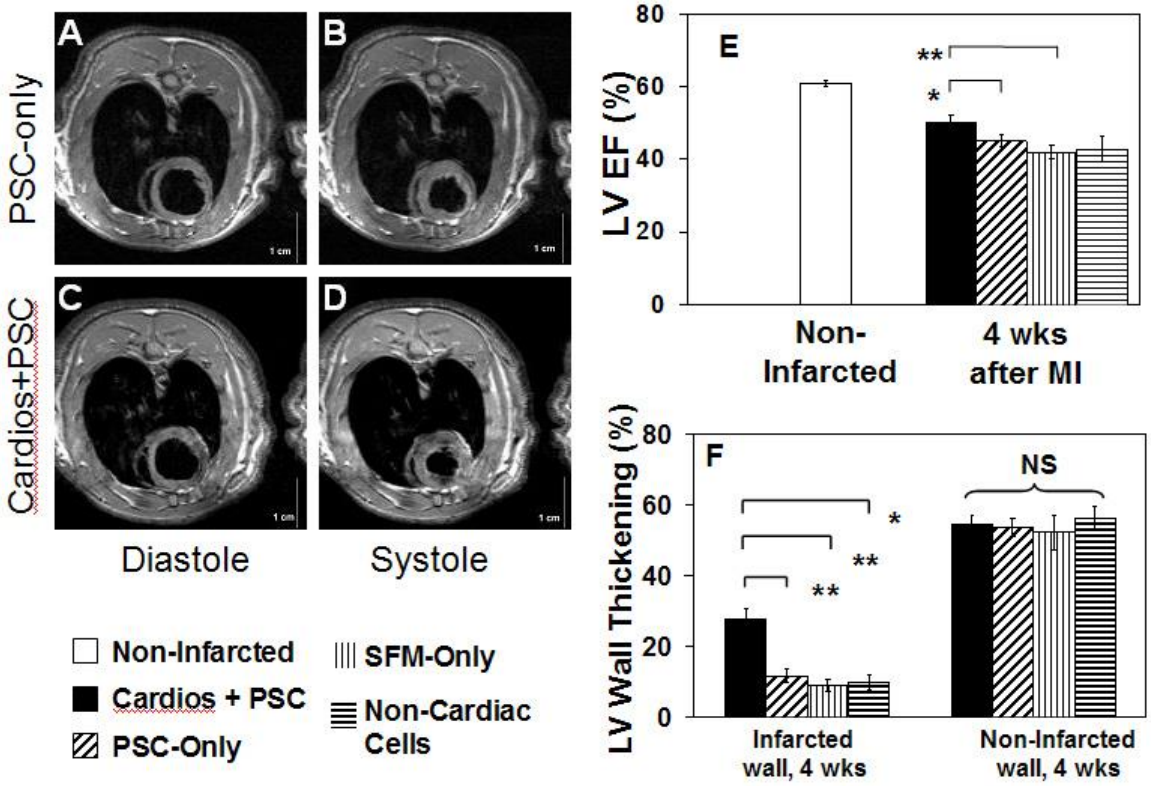

Рисунок 7. MRI оценка сократительной функции сердца крыс через месяц после инфаркта миокарда и пересадки hESC-CM. **A-D:** MRI в фазе систолы и диастолы сердца крыс контроля (PSC-only) и леченых кардиомиоцитами (Cardios + PSC); **E**: фракция выброса левого желудочка; **F**: региональная сократимость стенки левого желудочка.
* - статистически значимые различия между группами, p<0,01; и ** для p<0,001.

Увеличение силы сокращения сердца может быть также связано с непрямыми «паракринными» эффектами пересаженных клеток, как это было показано при пересадке других типов клеток в инфарктный миокард [18]. Непрямые эффекты трансплантации включают в себя усиление ангиогенеза, выделение трофических факторов в межклеточный матрикс и иммунная модуляция, что в целом приводит к уменьшению ремоделинга сердца. Однако, при введении клеток без содержания кардиомиоцитов (группа “non-cardiac”) улучшения сократительной функции сердца не наблюдалось, поэтому «паракринные» эффекты пересаженных клеток не являются основными в регенерации миокарда.

Тестирование эффективности человеческих кардиомиоцитов для регенерации инфаркта миокарда крысы имеет много ограничений. Во-первых, модель ксенотрансплантации имеет осложнения, связанные с иммунным ответом на аллогенные клетки человека. Кроме того, высокая частота сердечных сокращений крысы может маскировать возможный аритмогенез, вызванный пересаженными клетками, поэтому необходимо тестирование данного типа клеток на более близких по физиологии к человеку крупных животных с более медленной частотой сердечных сокращений.

4.2.2. Неинвазивная визуализация регенерации сердца приматов после инфаркта миокарда и пересадки кардиомиоцитов человека

Радиофизические методы неинвазивной оценки сократительной функции сердца приматов при пересадке кардиомиоцитов человека ранее не применялись. Исследования были проведены на 9 макаках (*Macaca nemestrina*) с моделированием инфаркта путем 3-часовой окклюзии левой нисходящей коронарной артерии балонным катетером с последующей реперфузией. Электроды для ЭКГ-телеметрии были имплантированы во время операции моделирования инфаркта для постоянного мониторинга спонтанного аритмогенеза. Через две недели после моделирования инфаркта 750 миллионов hESC-CM напрямую вводилось в район инфаркта в разработанном нами ранее коктейле PSC, увеличивающим выживаемость клеток.

MRI исследования проводились на сканере 3T Achieva Philips через 2 недели после инфаркта (за день до пересадки клеток), а также через 1 и 3 месяца после трансплантации. В зависимости от размера животного использовались коленная катушка либо комбинация поверхностных катушек Flex-M и Flex-L. Схема MRI исследования показана на рисунке 8. Для реконструкции и анализа MRI изображений были использованы как стандартные методы программного обеспечения компании Philips (Philips Intellispace Portal) и программного обеспечения ImageJ 1.34u (NIH, Bethesda, MD, USA), а также и специально разработанные аналитические методы, реализованные в программном обеспечении Matlab (The Mathworks, Natick, MA, USA). В частности, для автоматической экстракции параметров перфузии миокарда из MRI изображений динамики прохождения контраста через ткани была использована методика, описанная в части 4.4.

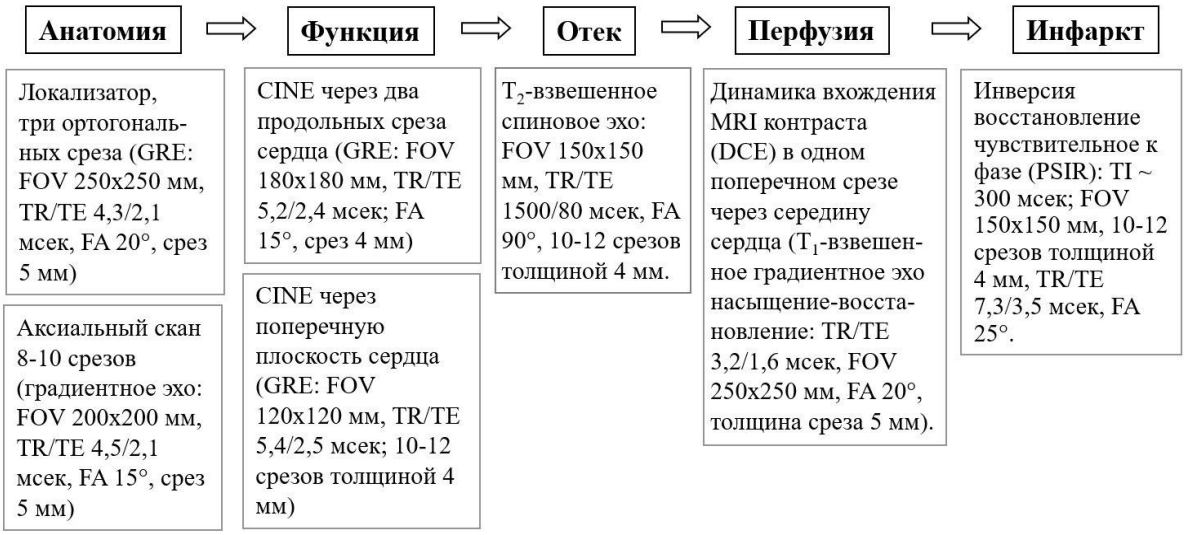

Рисунок 8. Схема импульсных последовательностей MRI для исследования сердца приматов после инфаркта миокарда и пересадки кардиомиоцитов человека (hESC-CM).

Результаты данного исследования показали, что через 2 недели после моделирования инфаркта миокарда (до пересадки клеток) контрольная и опытная группы животных характеризовались сниженной сократимостью сердца: фракция выброса левого желудочка, LVEF, в контрольной группе составляла 37,9 ± 2,3% и 39,3 ± 2,2% в опытной группе. Через 4 недели фракция выброса в группе hESC-CM значительно увеличилась по сравнению с контролем: 50,0 ± 2,4% и 40,5 ± 2,2%, p = 0,01. Таким образом, прирост LVEF после введения кардиомиоцитов составил 11,0 ± 0,3%, в то время как в контрольной группе только 2,5 ± 0,8% (p = 0,001; рисунок 9c).

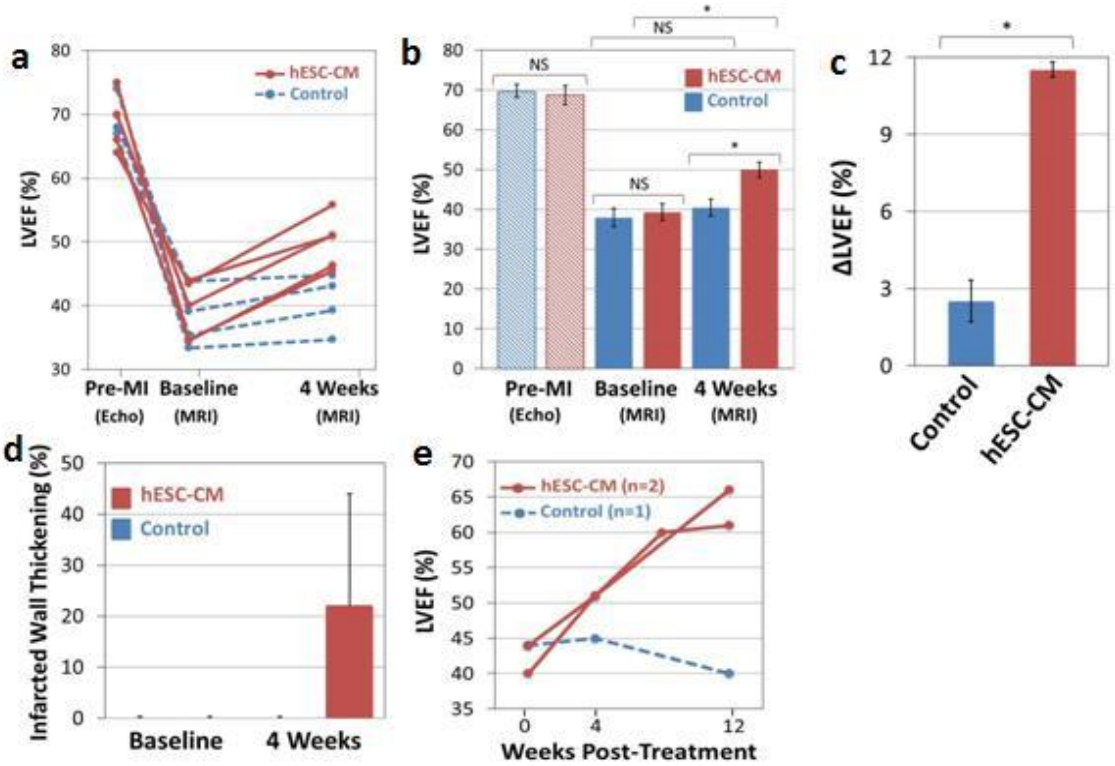

Рисунок 9. MRI исследование сократительной функции сердца приматов после инфаркта и пересадки hESC-CM. (a) Изменение фракции выброса сердца каждого исследованного животного. (**b**) Средние значения LVEF до пересадки клеток (baseline) и через месяц после трансплантации. (**c**) Изменение фракции выброса более выражено в группе hESC-CM по сравнению с контролем (p<0,05). (**d**) Региональная сократимость стенки левого желудочка в зоне инфаркта (p=0,055). (**e**) Дальнейшее улучшение сократительной функции миокарда от одного до 3-х месяцев после пересадки hESC-CM.

Кроме того, наблюдалось значительное увеличение региональной сократимости левого желудочка в зоне инфаркта после трансплантации hESC-CM по сравнению с контролем, где полностью отсутствовало движение стенки миокарда в зоне инфаркта (рисунок 9d). Для оценки устойчивости восстановления сократительной функции сердца после трансплантации кардиомиоцитов человека три макаки находились под наблюдением

в течение 3-х месяцев. У контрольного животного сократимость сердца продолжала снижаться, тогда как сократимость левого желудочка у обеих макак с пересаженными кардиомиоцитами восстанавливалась до нормальных значений LVEF 60-65% к 3-м месяцам наблюдения (рисунок 9е).

Для визуализации зоны инфаркта использовалось внутривенное введение контрастного вещества (0,2 мМоль/кг ProHance, Bracco Diagnostics Inc., Princeton, NJ) и импульсная последовательность «инверсия-восстановление чувствительное к фазе» (PSIR) [17]. В некоторых случаях графт достигал значительных размеров и его можно было идентифицировать как темные зоны живой ткани на фоне светлой зоны фиброза (рис. 10). Средний размер графта составлял 16,9±6,3% от зоны инфаркта. При использовании последовательности динамического усиления контраста (DCE) отмечено улучшение перфузии миокарда в зоне расположения трансплантата. Иммуногистологическое окрашивание срезов с помощью антител к человеческому cTnI подтверждало наличие крупного графта в области инфаркта, отмеченного на PSIR MRI (рисунок 10).

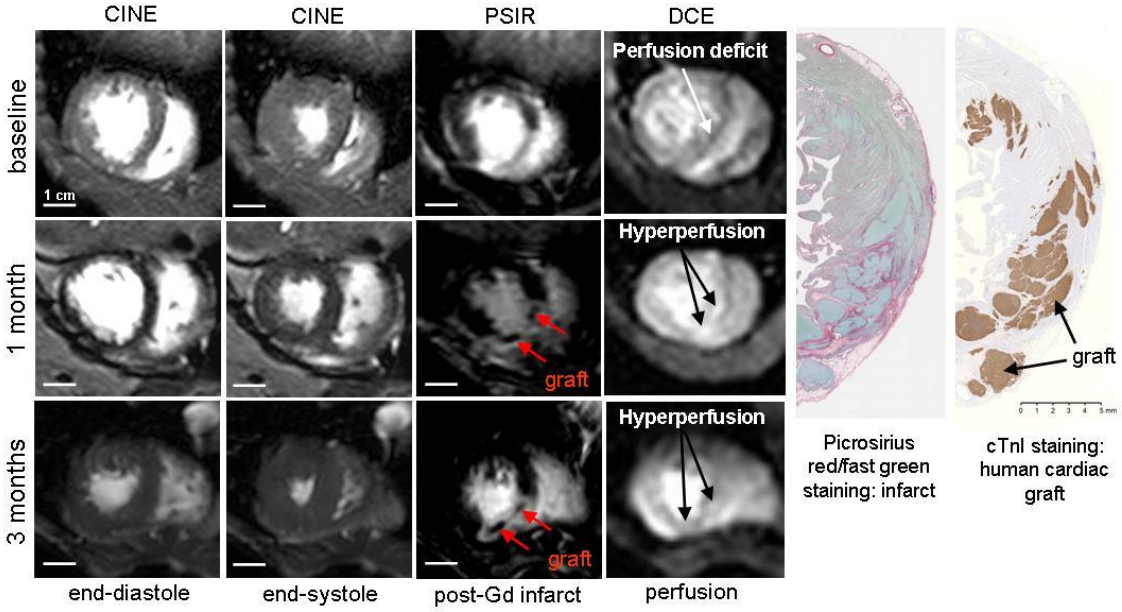

Рисунок 10. MRI визуализация сократимости сердца приматов (**CINE**), зоны инфаркта (**PSIR**) и перфузии миокарда (**DCE**) через 1 и 3 месяца после трансплантации hESC-CM. Импульсная последовательность CINE показывает поперечный срез сердца в фазах систолы и диастолы. На изображениях PSIR инфаркт виден как гомогенная осветленная зона левого желудочка. После пересадки клеток две зоны нового миокарда отмечены в районе инфаркта (красные стрелки). Белая стрелка указывает на зону перфузионного дефицита на изображениях DCE, черные стрелки – на светлые зоны гипер-перфузии. Гистологическое окрашивание picrosirius red показывает фиброз красным. Гистологическое окрашивание с антителом к cTnI выделяет человеческий трансплант (графт) коричневым цветом.

Данное исследование показало возможность неинвазивной визуализации регенерации поврежденного миокарда после пересадки кардиомиоцитов человека. Было обнаружено улучшение сократительной функции и перфузии сердца и образование крупных островов жизнеспособного трансплантата в зоне фиброза. Восстановление сократимости сердца было более выражено при пересадке клеток приматам по сравнению с предыдущими исследованиями на грызунах, что может быть результатом близкого физиологического сходства между миокардом приматов и человека.

4.3. Задача 3: С помощью пространственно локализованной ^{31}P MRS, исследовать изменение энергетического метаболизма сердца мышей при стрессе, после моделирования инфаркта и фармакологических воздействий, направленных на коррекцию повреждений.

Фосфорная магнитно-резонансная спектроскопия (^{31}P MRS) является единственным способом неинвазивного количественного определения высокоэнергетических соединений аденозинтрифосфата (ATP) и фосфокреатина (PCr) в тканях. Применение ^{31}P MRS для исследования энергетического метаболизма сердца мелких лабораторных животных в норме и при стрессовых нагрузках является уникальным. Данные литературы об изменении уровня макроэнергетических соединений при стрессовых нагрузках противоречивы. Адренергический стресс моделировали на мышах введением агониста β-адрегенергических рецепторов добутамина в дозе 24 мг/мин/кг. Средняя частота сокращений сердца 10-ти мышей составляла 482 ± 46 в минуту (среднее ± SD). Внутривенное введение добутамина увеличивало частоту сердечных сокращений на 39% до 669 ± 77 в минуту. Максимальный ß-адренергический эффект добутамина наблюдался через 12 минут после внутривенного введения добутамина. Среднее отношение PCr/ATP интактного сердца мыши составило 2,1 ± 0,5; скелетной мускулатуры 3,0 ± 0,6. После введения добутамина отношение PCr/ATP не изменилось ($p>0,05$). Таким образом, увеличение частоты сердечных сокращений во время адренергической стимуляции не связано с изменением глобального уровня энергетических фосфатов, как это было показано и в исследованиях на людях [19, 20].

Помимо гипертрофии и дилятации левого желудочка после инфаркта наблюдается сократительная дисфункция и нарушение энергетического метаболизма, включающие в себя снижение концентрации ATP, PCr и нарушение образования ATP [21], что коррелирует со степенью ремоделинга левого желудочка и служит прогностическим

маркером смертности при сердечно-сосудистых заболеваниях [22]. Фермент ксантин оксидаза (xanthine oxidase, XO) необходим для метаболизма пуринов, активность этого фермента увеличивается при сердечной недостаточности, XO также является одним из основных ресурсов свободных радикалов [23]. Было показано, что при сердечной недостаточности ингибирование XO улучшает механо-энергетическое сопряжение и снижает энергетический запрос тканей [23, 24].

Метод ^{31}P MRS был использован для неинвазивного исследования энергетического метаболизма миокарда на мышах после моделирования острого инфаркта миокарда и введения ингибиторов XO аллопуринола и оксипуринола. Инфаркт миокарда моделировали на 30 мышах (весом 20-30 грамм) путем полной перевязки левой нисходящей коронарной артерии без реперфузии. Аллопуринол (0,5 мМ) и оксипуринол (1 мМ) добавляли в питьевую воду. Контрольные животные не получали ингибиторы XO. Через 4 недели после операции животные сканировались на спектрометре 4,7T Bruker Biospec с использованием разработанного ранее протокола 1D-CSI (раздел 4.1), позволяющим получить пространственно локализованные спектры. Инфаркт приводил к значительной дилятации левого желудочка сердца мышей, гипертрофии миокарда и снижению сократительной функции сердца с 60% до 15% ($p<0,001$), что является характерными показателями ремоделинга миокарда.

В контрольной группе мышей среднее отношение PCr/ATP скелетной мускулатуры составило 3,0 ± 0,6; в сердце 2,1 ± 0,5. Через 4 недели после инфаркта наблюдалось 30%-ное снижение PCr/ATP в миокарде до 1,4 ± 0,6 ($p < 0,02$). Ингибирование XO не влияло на массу левого желудочка, но значительно снижало его дилятацию и увеличивало фракцию выброса левого желудочка сердца с 14 ± 9% до 23 ± 9% ($p=0,01$). Применение ингибиторов XO нормализовало соотношение PCr/ATP. Наблюдалась корреляция между улучшением метаболизма и сократительной функции сердца после инфаркта, коэффициент корреляции между PCr/ATP и ESV составил -0,7 ($p<0,05$); между PCr/ATP и EF $r=0,65$ ($p<0,05$). Таким образом, ингибирование XO нормализовало содержание высокоэнергетических метаболитов в миокарде и улучшало сократительную функцию сердца. Как было показано ранее, улучшение сократительной функции сердца после ингибирования XO не связано с увеличением чувствительности миофиламентов к кальцию [25], так что, вероятно, данный эффект связан с увеличением производства энергии миокардом. Таким образом,

ингибирование ХО является метаболическим подходом к улучшению сократимости и энергетического метаболизма сердца после инфаркта.

4.4. Задача 4: Используя методы моделирования кинетики прохождения контрастного вещества через ткани, разработать простую физиологически значимую методику неинвазивной количественной оценки перфузии миокарда.

Перфузия (кровоснабжение) миокарда может быть охарактеризована неинвазивно и количественно при помощи измерения динамики прохождения MRI контраста по ткани в единицу времени, что имеет прогностическое значение для обнаружения закупорки коронарных сосудов, для оценки риска сердечно-сосудистых осложнений, а также для обнаружения проблемных зон после острого инфаркта миокарда [26]. Недостатками существующих кинетических моделей расчета перфузии являются сложность представления результатов и отсутствие простой количественной интерпретации, что затрудняет сравнительный анализ. Примерами полуколичественных методов оценки перфузии миокарда являются, например, угол наклона кривой вхождения контрастного препарата в миокард, а также кинетические модели, включающие в себя специфические физиологические измерения, такие как транзитное время [27-29]. В подобных измерениях часто отсутствует физиологический контекст или предоставляется трудная для понимания информация.

Целью данной части исследования была разработка простого MRI метода для квантификации перфузии миокарда и его применение в доклинических исследованиях на крупных животных с разными моделями повреждения сердца, в частности, на собаках с врожденной мышечной дистрофией Дюшенна (Duchenne muscular dystrophy, DMD) и на приматах, подвергнутых инфаркту миокарда и пересадке клеток.

Был разработан аналитический метод для автоматической экстракции параметров перфузии миокарда из MRI изображений динамики прохождения контрастного вещества через ткани, используя дискретное уравнение из модели Kety [27]:

$$C_t(t) = K^{trans} \int_0^t C_p(\tau) e^{-k_{ep}(t-\tau)} d\tau, \qquad (1)$$

где K^{trans} представляет константу трансфера контраста, k_{ep} - константа скорости трансфера, $C_p(t)$ -концентрация контраста в плазме, $C_t(t)$ - концентрация контрастного вещества в ткани. Уравнение 1 может быть представлено в форме, отображающей общепринятые параметры для оценки перфузии, такие как ток крови в миокарде (myocardial blood flow,

MBF), эффективность экстракции (extraction efficiency, *EE*) и коэффициент распределения (λ), которые можно представить как $K^{trans} = MBF \times EE$ и $k_{ep} = MBF \times EE/\lambda$ [28].

Интегрирование этой функции при постоянной концентрации контраста в плазме крови дает уравнение:

$$C_t[n] = U\sum_{i=1}^{n} R^{n-i} C_p[i], \tag{2}$$

где $C_p[n]$ и $C_t[n]$ - концентрация контраста в плазме (p) и ткани (t) в фазе n данной серии изображений, $U = K^{trans}\Delta T$ и $R = e^{Kep\Delta T}$, где U – коэффициент, характеризующий захват контрастного препарата (uptake); R - удержание контрастного вещества в тканях (retention); ΔT - время между фазами изображений.

Это уравнение может быть записано также следующим образом для упрощения интерпретации компонентов модели:

$$C_t[n] = UC_p[n] + RC_\tau[n-1], \tag{3}$$

где $UC_p[n]$ - общий приток контрастного вещества к ткани в течение одной временной фазы MRI изображений. $RC_t[n\text{-}1]$ - количество контрастного препарата, остающееся в ткани по сравнению с предыдущей фазой изображений (иными словами, количество удерживаемого тканями контраста). Линейное уравнение для вычисления U и R можно представить следующим образом:

$$\begin{bmatrix} C_t[n] \\ \vdots \\ C_t[2] \\ C_t[1] \end{bmatrix} = U \begin{bmatrix} C_p[n] \\ \vdots \\ C_p[2] \\ C_p[1] \end{bmatrix} + R \begin{bmatrix} C_t[n-1] \\ \vdots \\ C_t[1] \\ 0 \end{bmatrix}. \tag{4}$$

Для того чтобы устранить зависимость данной модели от изменений времени ΔT, результаты были нормализованы к интервалу в 1 сек: $U_{1sec}=U/\Delta T\times 100\%$, $R_{1sec}=R/\Delta T\times 100\%$.

Данная дискретная кинетическая модель перфузионного анализа была реализована в программе Matlab (The Mathworks, Natick, MA). С помощью этой программы серия из ~120 временных MR изображений (фреймов) экстрагируется из динамической пульсовой последовательности DCE, покрывая промежуток времени за 3-4 фрейма до введения контраста, время прохождения болюса, и заканчивается примерно через 30 секунд после внутривенного введения контрастного вещества. Во время обработки изображений оператор регистрирует фрейм с максимальной интенсивностью контраста в полости левого желудочка, после чего алгоритм автоматической регистрации обрабатывает изображения с покрытием (ROI) 8,75 см × 8,75 см с центром в середине полости левого желудочка. Для коррекции сдвига в плоскости вследствие дыхательных движений, каждый

фрейм сопоставляется с предыдущим временным фреймом, при котором минимизируется сумма квадратных корней абсолютного различия между значениями пикселов [30].

Следующий шаг алгоритма – автоматическая экстракция функции артериального вклада (arterial input function, AIF) [31], которая используется для идентификации кривой, отображающей изменение интенсивности контраста по времени в кровяном русле (в полости левого желудочка сердца). Кривая изменения контраста во времени экстрагируется из всех пикселов в зоне 7×7 пикселов от центра полости левого желудочка. Последним этапом алгоритма является вычисление карт захвата (*U*, uptake) и удержания (*R*, retention) контраста в миокарде. Параметры *U* и *R* вычисляются для каждого пиксела, используя уравнение (4). Данная модель предполагает, что изменение концентрации контраста пропорционально изменению интенсивности сигнала. Средние значения *U* и *R* для ткани миокарда вычисляются из усреднения значений пикселов, расположенных в зоне миокарда (границы эпикарда и эндокарда обводятся оператором вручную). Параметры модели вычисляются, используя уравнение (2), в котором значение *R* может варьировать от 0 до 100%.

Использование модели количественной оценки перфузии на собаках с DMD.

DMD является врожденной летальной болезнью, связанной с мутацией рецессивного гена дистрофина, расположенного в Х-хромосоме. DMD поражает поперечно-полосатую скелетную мускулатуру, а также миокард [32, 33]. Кардиомиопатия является основной причиной смертности пациентов с DMD [34] и проявляется у 50% носителей болезни. Оценка перфузии миокарда может быть полезной для обнаружения ранних изменений в сердце носителей DMD, в частности, сосудистых изменений или диффузного фиброза. Исследования на пациентах с DMD показали наличие фиброза на изображениях отсроченного контрастирования препаратами гадолиния. Дефицит перфузии сердца был показан с помощью PET и SPECT, но оценка перфузии сердца с помощью DCE MRI ранее не проводилась.

Данное исследование проведено на 11 беспородных собаках (6 контрольных и 5 DMD) средний возраст которых был 41 ± 38 месяцев, а вес составлял 14,33±1,8 кг. Все собаки, носители DMD, имели повышенный уровень креатин киназы в сыворотке крови, болезнь проявлялась в таких симптомах, как трудности в приеме пищи, проблемы с дыханием и движением. Собаки с DMD отличались повышенной частотой сердечных сокращений: 170±39 ударов в минуту (111±20 в контроле, $p<0,05$), а такжн наблюдалась тенденция к снижению фракции выброса, но различия не достигали статистической

значимости. Анализ перфузии миокарда обнаружил различия между миокардом больных и здоровых животных. Пример динамики прохождения MRI контраста по желудочкам сердца и ткани миокарда показан на рисунке 11.

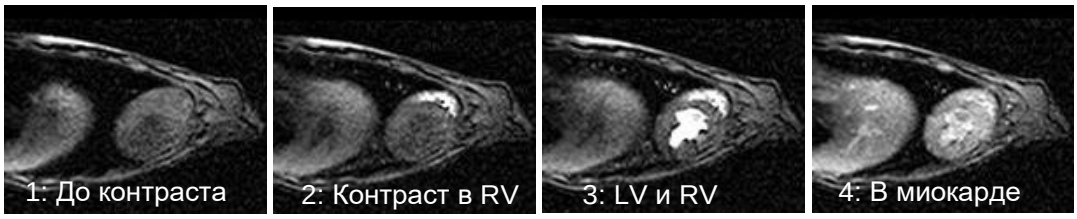

Рисунок 11. Динамика вхождения MRI контраста в желудочки сердца и ткань миокарда собаки. Сердце сканировалась непосредственно во время внутривенного введения гадолиния 0,1 мМоль/кг (Magnevist, Bayer Schering Health Care Limited, UK) в поперечном срезе через середину левого желудочка со следующими параметрами: T_1-взвешенное градиентное эхо насыщение-восстановление, TR/TE = 3,0/1,4 мсек, угол поворота 20°, толщина среза 5 мм, пространственное разрешение 1,99 мм × 1,96 мм.

Миокард собак с DMD характеризовался повышенными значениями захвата контраста U_{1sec} = 6,76 ± 2,41% по сравнению с контрольными животными U_{1sec} = 2,98 ± 1,46% (p=0,03). Коэффициент удержания контраста тканями миокарда, наоборот, был снижен у собак с DMD (R_{1sec} = 82,2 ± 5,8%) по сравнению с контролем 90,5 ± 6,6% (p=0,12). График AIF показывает быстрый подъем концентрации контрастного вещества (первый пик) и второй пик меньшего размера, отражающий рециркуляцию контраста (рисунок 12).

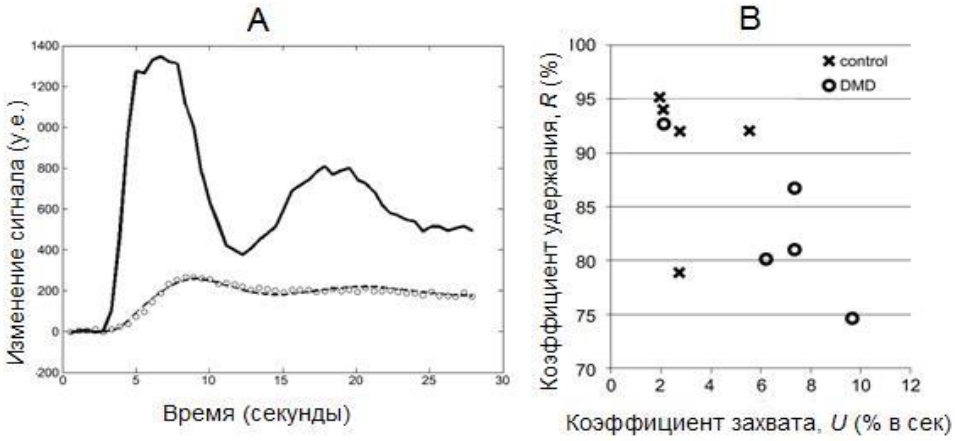

Рисунок 12. Применение математической модели к анализу перфузии сердца собаки. **A**: Сплошная линия показывает экстракцию AIF, кружочки отмечают динамику прохождения контраста по ткани миокарда, штриховая линия представляет собой подгонку математической модели к реальным данным перфузии миокарда (линии практически совпадают). **B**: Данные коэффициентов *U* и *R* контрольных животных (крестики) и собак больных DMD (кружочки).

Более ранние исследования на мышах показали усиление перфузии скелетной мускулатуры, связанное с усилением процессов дегенерации и регенерации в мышцах,

однако на поздних стадиях болезни перфузия снижалась [35]. У человека развитие фиброза миокарда связано с дефицитом перфузии [36]. Исследование на собаках не показало развитие фиброза, однако мы наблюдали усиление перфузии (U_{1sec}) при DMD, что совпадало с данными, полученными на мышах на ранних стадиях болезни. Дополнительные исследования требуются для определения динамики перфузии миокарда от гиперперфузии на ранних стадиях болезни до гипоперфузии на более поздних стадиях.

Использование модели количественной оценки перфузии миокарда на приматах.

Используя разработанную модель автоматической экстракции параметров перфузии, было исследовано изменение перфузии миокарда у приматов (*Macaca nemestrina*, вес 10 ± 2 кг, возраст 9 лет ± 2 года) после инфаркта и пересадки кардиомиоцитов человека. Последовательность динамического усиления контраста (DCE) запускалась за несколько секунд до болюсного внутривенного введения контрастного вещества ProHance (0,2 мМоль/кг, Bracco Diagnostics Inc., Princeton, NJ) и завершалась через 30 секунд после окончания введения контрастного препарата. Параметры DCE включали в себя TR/TE = 3,0/1,4 мсек, FA 20°, толщина среза 4 мм, пространственное разрешение 1,99 мм × 1,96 мм.

Автоматическое вычисление коэффициентов захвата (*U*) и удержания (*R*) контраста показало тенденцию к улучшению перфузии ишемизированного сердца после пересадки клеток hESC-CM и снижению процента удержания контрастного вещества тканями миокарда (рисунок 13).

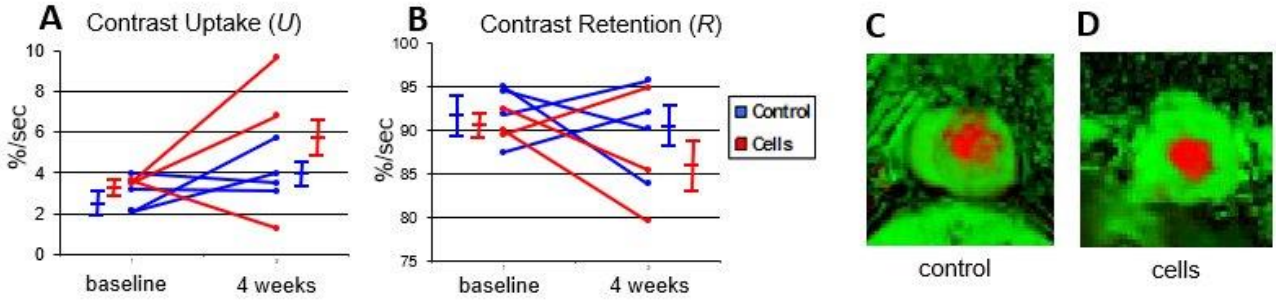

Рисунок 13. Изменение перфузии инфарктного сердца приматов после введения hESC-CM. Наблюдается увеличение скорости вхождения контраста *U* (**A**) и снижение удержания контраста в миокарде, *R* (**B**). Автоматическое картирование коэффициентов *U* и *R* показано для контрольного животного (**C**) и животного с пересаженными кардиомиоцитами человека (**D**). *U* показано красным цветом, *R* – зеленым.

Различия между группами животных не достигли статистической достоверности вследствие небольшого размера выборки. Наблюдаемая тенденция к улучшению перфузии ишемизированного миокарда после пересадки кардиомиоцитов коррелирует с улучшением сократительной функции сердца леченных клетками животных (как показано в 4.2.2) и

может быть связана с неоваскуляризацией графта [37] и увеличением массы живого миокарда.

4.5. Задача 5: Исследовать возможность применения нового метода обработки пост-контрастных MRI изображений, 3D-TRIPS, для визуализации инфаркта.

Для визуализации зоны инфаркта после введения контрастного препарата используется импульсная последовательность «T_1-взвешенная инверсия-восстановление». Время инверсии (TI) подбиратся для обеспечения максимального контраста между нормальным миокардом и зоной инфаркта. Ошибка в выборе оптимального TI приводит к снижению контраста и появлению артифактов изображения. Метод детекции фазы помогает скорректировать изображения при сохранении знака направления магнитизации. Последовательность «инверсия-восстановление чувствительная к фазе» (PSIR) является стандартной в MRI визуализации инфаркта [17]. Однако данный метод требует получения справочного изображения восстановления магнетизации во время каждого второго сердечного сокращения для реконструкции изображений фазы (рисунок 14), что требует дополнительной затраты времени. Так для сканирования 10-12 срезов сердца приматов с 3-мя усреднениями сигнала требуется 10-15 минут. При исследовании животных с обширным инфарктом миокарда сокращение времени седации и сканирования является необходимым.

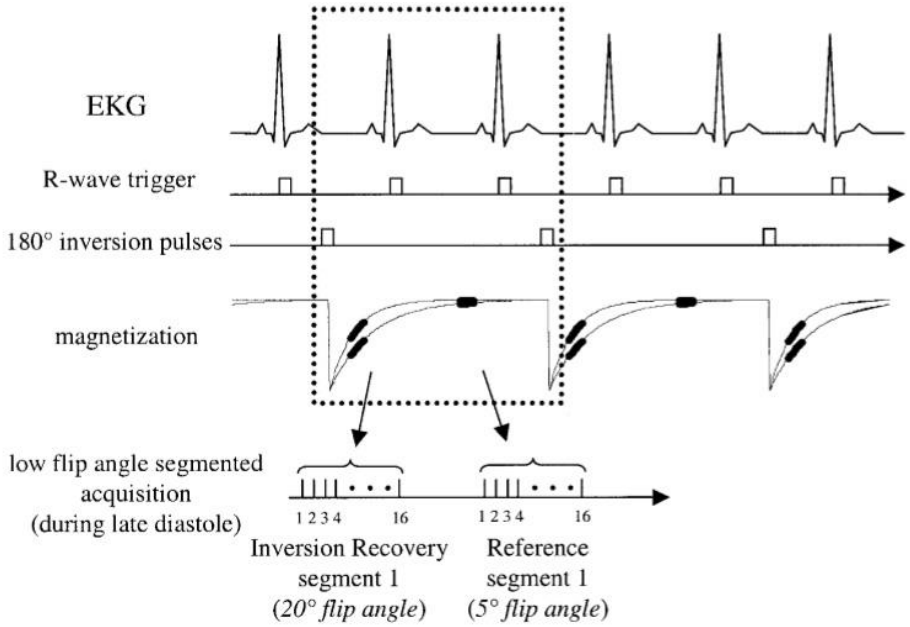

Рисунок 14. Схема импульсной последовательности инверсия-восстановление чувствительная к фазе (PSIR) [17].

Новый метод 3D-TRIPS [38] был использован для реконструкции изображений «инверсия-восстановление» и определения размера инфаркта приматов (n=10). Данный метод производит вычисление фазового изображения без необходимости выполнения

дополнительного скана для его получения, при этом сокращается время сканирования. Параметры сканирования сердца приматов с использованием последовательности «инверсия-восстановление»: TI ~ 180 мсек; поле обзора 150×150×48 мм, 24 среза, толщина среза 2 мм, TR/TE 7,0/3,5 мсек, FA 25°, 3 усреднения сигнала, время сканирования 5 минут 38 секунд. Таким образом, при отмене получения справочных фазовых изображений время сканирование удавалось сократить почти в 2 раза по сравнению со стандартным методом PSIR. Реконструкция 3D-TRIPS проводилась в программе Matlab с использованием разработанного ранее алгоритма [38]. Измерялся размер инфаркта в изображениях 3D-TRIPS и PSIR как процент зоны гиперинтенсивности сигнала в общему объему левого желудочка (LV). Измерялась интенсивность сигнала (SI) в зонах инфаркта и здоровой стенки LV, а также в камере левого желудочка (сигнал крови). Две импульсные последовательности сравнивались в отношении интенсивности сигнала (SIR) между зонами инфаркта и здоровой стенкой LV, а также между инфарктом и кровью. Результаты измерений представлены в таблице 1. Коэффициент корреляции измерений размера инфаркта 3D-TRIPS и PSIR составлял 0,45, при этом стандартное отклонение PSIR было в 2 раза выше чем в 3D-TRIPS. Примеры изображений среза сердца показаны на рисунке 15.

Таблица 1. Сравнение изображений реконструированных методами 3D-TRIPS и PSIR.

	Размер инфаркта, %	SI infarct	SI LV	SI blood	SIR inf/LV	SIR inf/blood
3D-TRIPS	14,10 ± 2,81	2959 ± 526	1982 ± 321	2705 ± 463	1,5 ± 0,13 #	1,10 ± 0,08 #
PSIR	14,25 ± 4,33	2311 ± 91	2062 ± 50	2289 ± 91	1,12 ± 0,05	1,01 ± 0,01

Все значения в таблице представлены как среднее ± SD. Статистически значимые отличия показаны как # для $p<0,01$ (t-тест для независимых переменных).

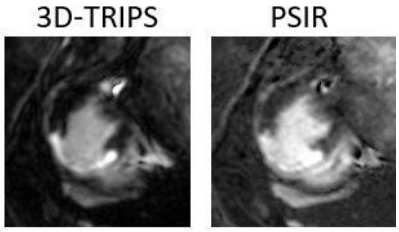

Рисунок 15. Примеры изображений поперечного среза сердца приматов после реконструкции методами 3D-TRIPS и PSIR. Зона инфаркта выделяется гипер-интенсивностью сигнала, вследствие накопления гадолиния.

Необходимо отметить, что PSIR изображения часто страдают близостью контрастных значений зоны инфаркта и крови в полости левого желудочка, что затрудняет делинеацию эндокарда и вносит ошибки в анализ размера инфаркта. Метод 3D-TRIPS позволяет получить изображения с более высоким отношением интенсивности сигнала между зоной инфаркта и сигналом от крови, что способствует более точному измерению размера инфаркта. Результаты данного исследования показали преимущество использования метода 3D-TRIPS для реконструкции

изображений «инверсия-восстановление». Метод 3D-TRIPS превосходит по качеству изображений стандартную технологию PSIR и позволяет сократить время сканирования.

4.6. Задача 6: Изучить возможность визуализации сердечных трансплантов с помощью гена-репортера ферритина, а также возможность их количественной оценки с помощью MRI.

Для визуализации пересаженных клеток с помощью MRI они должны быть предварительно помечены суперпарамагнитными наночастицами (superparamagnetic iron oxide nanoparticles, SPIOs) [39] или экспрессией генов-репортеров. Ферритин – глобулярный эндогенный протеин, способствующий накоплению железа в клетке. Протеиновая оболочка изолирует атомы железа, тем самым предотвращая их окисление в цитоплазме. Ранее было показано, что овер-экспрессия ферритина способствует визуализации меченых клеток с помощью MRI [40, 41]. Потенциал применения ферритина для визуализации сердечных трансплантов исследован не был. В данной работе были поставлены следующие задачи: 1) Разработать методику генетической овер-экспрессии ферритина; 2) Разработать методы и протоколы для визуализации пересаженных клеток в сердце грызунов, подвергнутых инфаркту миокарда; 3) Проверить гипотезу, что овер-экспрессия ферритина не влияет на жизнеспособность клеток и позволяет измерить размер трансплантa в сердце с помощью MRI.

Экспрессия ферритина. Плазмида pGEM-T, содержащая комплементарную последовательность ДНК (cDNA) тяжелой цепи ферритина, была получена от д-ра Ниман (Weizmann Institute, Israel). Ферритин (~600 bp) вырезали из этой плазмиды, используя ферменты BamHI и HindIII. Затем cDNA ферритина лигировали с плазмидным вектором pcDNA3 после цитомегаловирусного (CMV) промотера. Подобный подход обеспечивал устойчивую экспрессию трансгена с последующей селекцией генетически модифицированных клеток, используя неомицин (G418, 1,2 мг/мл). Скелетные миобласты C2C12, выделенные из мышей линии C3H, трансфецировали с помощью плазмиды pcDNA3-ferritin и реагента FuGENE6 (Roche Applient Science, Indianapolis, IN). Экспрессия ферритина подтверждалась с помощью Вестерн блот с моноклональным антителом к ферритину (1:2000, cat# ab75973, Abcam Inc, Cambridge, MA). Окраска клеток с реагентом «Прусский синий» показала повышенное накопление железа в трансгенных клетках по сравнению с контрольными; 1 μM цитрата железа добавлялся в клеточный раствор как трансгенных, так и неизмененных клеток дикого типа (WT). Экспрессия ферритина не

влияла на жизнеспособность, пролиферацию и дифференциацию клеток. Однако добавление в клеточный раствор цитрата железа снижало пролиферацию C2C12, при этом высокое содержание железа было менее токсично для трансгенных клеток, экспрессирующих ферритин, по сравнению с контролем, что можно объяснить свойствами ферритина аккумулировать железо. Таким образом, овер-экспрессия белка ферритина обладает защитными свойствами и повышает резистенцию клеток к токсичному действию высоких концентраций железа. Овер-экспрессия ферритина приводила к изменению парамагнитных свойств клеток и позволяла визуализировать трансгенные клетки при помощи MRI *in vitro*. Так, время поперечной релаксации T_2 снижалось на 25% в трансгенных клетках по сравнению с контролем (500 мсек и 629 мсек, соответственно). Добавление цитрата железа (1 μM) на 48 часов вызывало дополнительное накопление железа в цитоплазме и снижение значений T_2 (467 мсек в контроле и 259 мсек в осадке трансгенных клеток).

Для проверки гипотезы о том, что трансгенные клетки, овер-экспрессирующие белок ферритин, возможно визуализировать в миокарде, проведена серия экспериментов с пересадкой 500 тысяч клеток C2C12 в инфарктное сердце мышей линии C3H. Результаты показали, что как контрольные, так и трансгенные миобласты успешно выживали в инфарктном миокарде и формировали графты (трансплантаты) больших размеров. Размер графта в контроле составлял 21 ± 12% от объема левого желудочка; размер трансгенных C2C12 графтов составлял 18 ± 7%, $p > 0,05$ (рисунок 16B и D). Иммуногистохимическое окрашивание срезов сердца с антителами к тяжелой цепи эмбрионального скелетного миозина показало поперечно-полосатую многоядерную структуру скелетных миоцитов, трансплантированных в сердце мышей (рисунок 16H). На T_2*-взвешенных MRI изображениях зона трансгенного графта отличалась от остального миокарда гипоинтенсивностью сигнала, что связано с аккумуляцией железосодержащего белка ферритина в цитоплазме клеток C2C12, в то время как WT трансплант не изменял релаксационных свойств ткани.

Одной из задач данного исследования была разработка оптимальных импульсных последовательностей MRI для визуализации и квантификации гена-репортера ферритина в сердце. Протокол включал в себя три основных импульсных последовательности, позволяющих получить многочисленные срезы толщиной 1 мм в поперечной плоскости сердца.

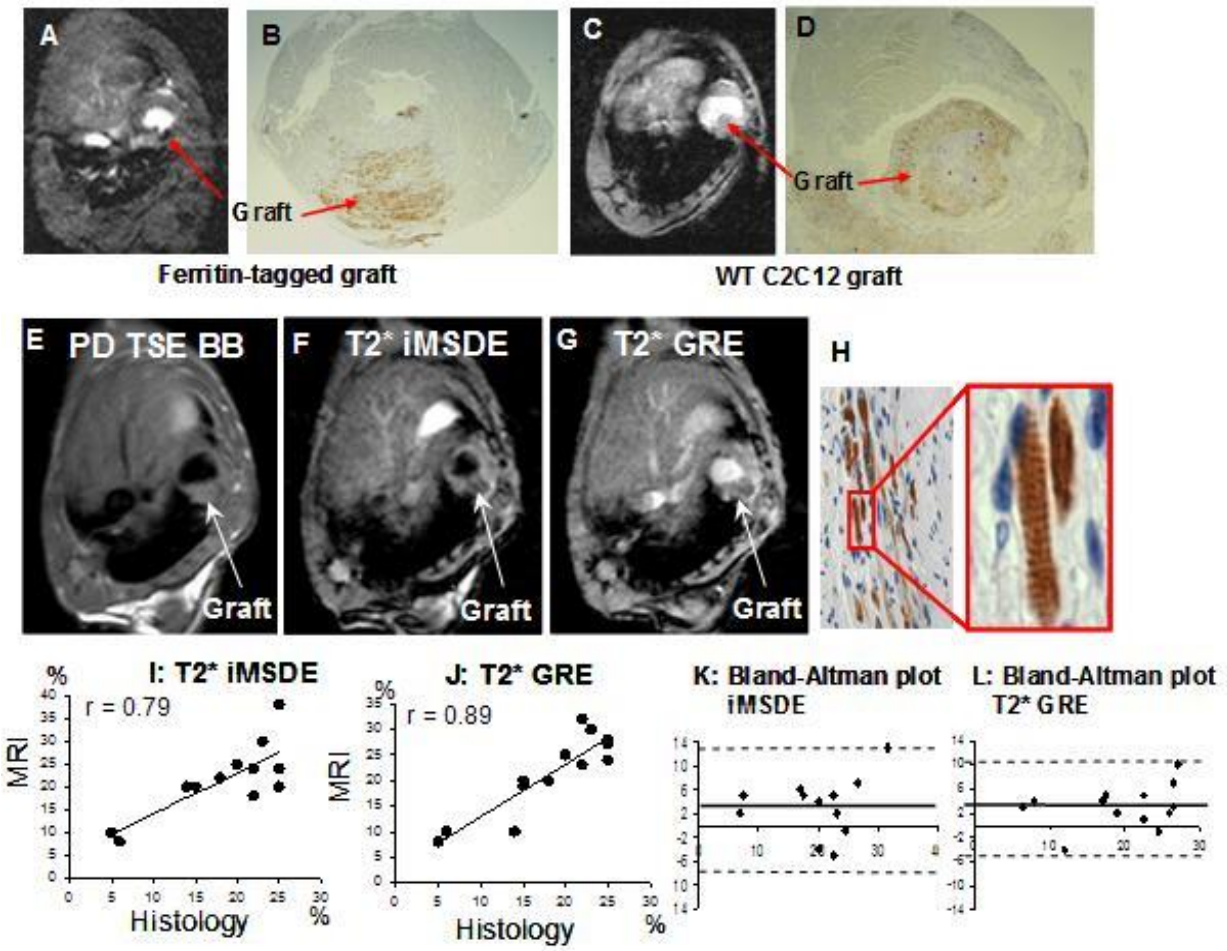

Рисунок 16. Визуализация скелетных миобласт C2C12 в сердце мышей линии C3H через месяц после инфаркта. **A:** Зона снижения интенсивности MRI сигнала на T_2* взвешенных изображениях совпадает с локализацией графта на гистологических срезах. **B**: Иммуногистохимическое окрашивание среза сердца с антителами к тяжелой цепи скелетного миозина показывает наличие большого графта. **C**: Пример крупного графта в виде инвагинации эндокарда в полость камеры левого желудочка. **D**: Зоны кальцификации наблюдались в крупных графтах. **E**: PD TSE BB. **F**: T_2* iMSDE с темной кровью. **G**: T_2* GRE со светлой кровью. **H**: Увеличенная фотография окрашивания среза сердца с антителами к тяжелой цепи эмбрионального скелетного миозина показывает саркомерную структуру графта. **I**: Корреляция измерений размера графта между T_2* iMSDE и гистологией. **J**: Корреляция измерений размера графта между T_2* GRE и гистологией. **K**: График Бленда-Альтмана измерений размера графта для T_2* iMSDE и гистологии. **L**: График Бленда-Альтмана для измерений размера графта с помощью T_2* GRE и гистологии. **r** – коэффициент корреляции. Прямая линия показывает среднюю разницу измерений размера графта между MRI и гистологией. Штриховая линия показывает 1.96% стандартного отклонения разницы в измерениях между MRI и гистологией.

Для получения высококачественных изображений камер сердца мышей *in vivo* с высоким пространственным разрешением и высоким SNR использовалась взвешенная по протонной плотности последовательность двойное инверсия-восстановление турбо

спиновое эхо с супрессией сигнала от крови (PD TSE BB) со следующими параметрами: TE 10 мсек; TR 1100-1200 мсек, матрица 248x245; FA 90°; FOV 50x50 mm; na=4, пространственное разрешение 202x204 μм.

Для получения изображений трансплантa, вырабатывающего ферритин, были разработаны две T_2*-взвешенные последовательности: 1) CINE градиентное эхо (T_2* GRE) с яркой кровью, TR/TE = 14/9 мсек, FA 15°; толщина среза 1 мм, FOV 50×50 мм, матрица 200×198, na=6, пространственное разрешение 250×250 μм2; и 2) Турбо-спиновое эхо с темной кровью с добавлением разработанной ранее импульсной последовательности T_2*-взвешенное iMSDE (рисунок 17) [42]: амплитуда градиентов 12 мТесла/м, первый градиентный момент 500 мТесла.мсек^2/м, скорость наростания 100 мТесла/(м.мсек), TR/TE=16/8 мсек, FA 13°; толщина среза 1 мм, FOV 50x50 мм, na=8, пространственное разрешение 298×303 μм.

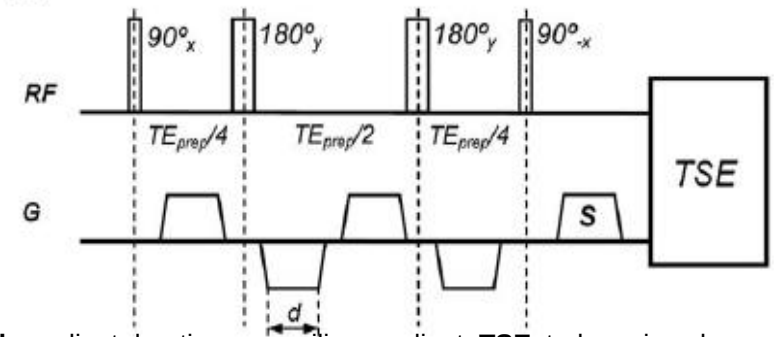

d: gradient duration, **s**: spoiling gradient, **TSE**: turbo spin echo.

Рисунок 17. Импульсная последовательность «турбо спиновое эхо» (TSE) с добавлением T_2*-iMSDE отличается включением дополнительных рефокусирующих импульсов 180° для улучшенного подавления сигнала крови, что позволяет снизить количество артифактов и повысить SNR [42].

Интактный (немеченный ферритином) C2C12 графт не вызывал изменений интенсивности MRI сигнала; отношение интенсивности сигнала графта и миокарда (SIR) было равно 1 (таблица 2).

Таблица 2. Квантификация интенсивности MRI сигнала в сердечном трансплантe, экспрессирующем ген-репортер ферритин, и в контрольном немеченом графте (WT graft).

	WT graft (n=6)			Ferritin-tagged graft (n=13)		
	SIR	SNR graft	CNR graft	SIR	SNR graft	CNR graft
PD TSE BB	1,0 ± 0,1	59,5±7.4	-2,1±5,3	1,0 ± 0,1	46,1±21,1	-1,3±6,6
T_2* iMSDE	1,2 ± 0,4 #	33,2±6,6	-1,8±6,7	0,8 ± 0,2 #**	19,7± 9,9	4,9±4,3
T_2* GRE	1,0 ± 0,1 ##	36,0±4,4	1,5±2,3	0,7 ± 0,1 ##**	29,6±11,5	11,5±5,7 ##

Все значения в таблице представлены как средние ± SD. Статистически значимые отличия между SIR контроля и графта, меченного ферритином показаны как # при $p < 0,05$, ## при $p < 0,0001$ (t-тест для независимых переменных). Статистически значимые отличия между SIR PD TSE BB и SIR, измеренным в той же исследуемой группе (парный t-тест) ** $p < 0,0001$. Значение SIR рассчитывалось как отношение интенсивности сигнала (SI) графта и левого желудочка (SI LV), т.е. SIR = SI graft / SI LV. Отношение сигнал-шум

(SNR) расчитывалось по формулам: SNR graft = SI graft / SD noise; SNR LV = SILV / SD noise. Отношение контраст-шум (CNR) рассчитывалось как CNR = SNR LV – SNR graft.

Ген-репортер ферритин на 30% снижал интенсивность сигнала на T_2*-взвешенных GRE (SIR = 0,7; $p < 0,0001$) и на 20% на T_2*-взвешенных iMSDE изображениях (SIR = 0,8; $p < 0,0001$). Все MRI изображения характеризовались высоким SNR; T_2*-взвешенные GRE изображения имели самое высокое отношение контраст-шум (CNR). Размеры трансплантов, измеренные с помощью MRI и гистологии, не отличались, коэффициенты корреляции имели значения r=0,79 для T_2*-iMSDE, и r=0,89 для T_2*-GRE (рисунок 17 I, J). Анализ Бленда-Альтмана показал наличие смещения в измерениях (3,3±4,9, p=0,01 в T_2*-iMSDE и 3,0±3,6, p=0,04 в T_2*-GRE, рисунок 17 K, L), что соответствовало 10-15%-ной переоценке размера трансплантa при MRI измерениях.

Данное исследование продемонстрировало возможность использования экспрессии ферритина для MRI визуализации клеток, пересаженных в инфарктное сердце. Овер-экспрессия ферритина не влияла на жизнеспособность скелетных миобласт мыши, их пролиферацию и дифференциацию, более того, экспрессия ферритина обладала цитопротекторными свойствами при высоких концентрациях железа в окружающей среде. Клетки, экспрессирующие ферритин, изменяли интенсивность MRI сигнала *in vitro* и *in vivo*. На T_2*-взвешенных MRI изображениях зона меченного ферритином графта отличалась от остального миокарда снижением интенсивности сигнала на 20-30%, что связано связано с аккумуляцией железосодержащего белка ферритина в цитоплазме C2C12, в то время как WT трансплант не изменял релаксационных свойств ткани. Важно подчеркнуть, что цитрат железа не добавлялся в раствор трансгенным клеткам до пересадки в сердце; железо накапливалось во внутриклеточном белке ферритине из окружающих тканей и крови. Как известно, поперечная релаксация ($1/T_2$) линейно увеличивается с увеличением напряженности магнитного поля [43], что подтвердилось при визуализации клеток, меченых ферритином, в сердце мыши в магнитном поле напряженностью 14T (600 МГц). Как и следовало ожидать, гипоинтенсивность сигнала трансгенного графта была на 50% ниже (графт темнее), чем в группе контроля (SIR=0,5). Недостатком гена-репортера ферритина, как и других суперпарамагнитных методов метки клеток, является снижение интенсивности сигнала на MRI (гипоинтенсивность), а не его повышение (гиперинтенсивность), что затрудняет идентификацию графта.

4.7. Задача 7: Сравнить стандартный способ метки клеток железосодержащими наночастицами с методами экспрессии генов-репортеров для долговременной визуализации пересаженных клеток в сердце лабораторных животных.

Целью данного исследования было сравнение двух методов метки клеток для визуализации трансплантa в инфарктном сердце грызунов 1) метка искусственными наночастицами SPIO и 2) применение гена-репортера ферритина. В экспериментах использовалить скелетные миобласты мышей C2C12. Скелетные миобласты устойчивы к ишемии и недостатку кислорода и их выживаемость в зоне инфаркта гораздо выше других типов клеток, кроме того, они являются иммуносовместимыми с мышами линии C3H. Наночастицы SPIO, содержащие 42.5% железа (Bangs Laboratories, Fishers, IN), добавляли на 24 часа в питательный раствор клеток в пропорции 1:1000. Дополнительные липофильные реагенты не использовались. Параллельно проводилась генетическая модификация клеток C2C12: ген ферритина доставляли с помощью pcDNA3 плазмид, содержащих промотер цитомегаловируса (CMV). В экспериментах было использовано 45 мышей линии C3H. Инфаркт миокарда у мышей моделировали перевязкой левой нисходящей артерии сердца. Клетки C2C12 в количестве $5x10^5$ пересаживали в левый желудочек сердца на границы зоны инфаркта в 7 μl клеточного раствора. Двум группам мышей пересаживались живые клетки, помеченные SPIO, либо экспрессирующие ферритин. Другие две группы мышей получили инъекции таких же клеток, предварительно убитых циклами заморозки в жидком азоте и разморозки. Через месяц после операции всех мышей сканировали на сканере 3T Philips Achieva (Best, Netherlands). Для визуализации пересаженных клеток использовались T_2*-взвешенные импульсные последовательности, описанные в части 4.6.

Живые пересаженные клетки, помеченные SPIO, и живые клетки, вырабатывающие ферритин, были видны как затемнение стенки левого желудочка на T_2*-взвешенных MRI изображениях. Соотношение интенсивностей сигнала (SIR) зоны трансплантa клеток C2C12, помеченных ферритином, было равно 0,71 ± 0,13 (при использовании TE 9 ms), что соответствовало 30%-ному снижению интенсивности MRI сигнала в этой области, в то время как клетки, помеченные SPIO, вызывали значительно большее снижение интенсивности сигнала: 80 % (SIR = 0,23 ± 0,08, $p<0,001$, таблица 3).

После пересадки мертвых C2C12 клеток, предварительно помеченных SPIO, также отмечались интенсивно-темные зоны в сердце мыши. Снижение интенсивности MRI

сигнала в этих зонах было сопоставимо с сигналом от живых клеток, помеченных SPIO (SIR мертвых клеток 0,22 ± 0,08). Изменения MRI контраста в зонах сердца, куда были пересажены мертвые C2C12 генетически-измененные для экспресии ферритина клетки, не наблюдалось (SIR = 0,96 ± 0,11 на T_2*-GRE). Нужно отметить статистически значимую разницу в SIR и CNR между живыми и мертвыми трансгенными клетками, экспрессирующими ферритин (p<0,0001) и отсутствие этой разницы при сравнении живых и мертвых C2C12 клеток, меченных SPIO, что указывает на высокую специфичность MRI сигнала живых трансгенных клеток, экспрессирующих ферритин, и отсутствие разницы в MRI сигнале между живыми и мертвыми клетками, помеченными SPIO.

Таблица 3. MRI свойства C2C12 помеченных SPIO или ферритином в сердце мыши.

	PD TSE BB			**T_2* GRE**		
	SIR	SNR	CNR	SIR	SNR	CNR
Живые C2C12 + ферритин (n=13)	1,02±0,14	48,25±21,91	-1,59±6,47	0,71±0,13^	28,88±12,33	11,27±5,59^
Мертвые C2C12 + ферритин (n=10)	1,05±0,06	63,74±8,51	-3,35±3,68	0,96±0,11^	34,99±4,17	1,74±4,22^
Живые C2C12 + SPIOs (n=10)	0,48±0,20 *	13,60±7,02	14,25±5,21	0,23±0,08 *	4,05±2,06	13,12±3,15
Мертвые C2C12 + SPIOs (n=12)	0,55±0,20 #	11,46±5,68	8,86±4,02	0,22±0,08 #	3,08±1,42	11,02±3,06

CNR - соотношение контраст-шум; GRE - MRI последовательность градиентное эхо; PD TSE BB – взвешенная по протонной плотности MRI последовательность «двойная инверсия-восстановление турбо спиновое эхо с темной кровью»; SIR - соотношение интенсивности сигнала (см. Таблицу 2); SNR - отношение сигнал-шум. Все значения показаны в виде «среднее ± SD». ***** - Статистически-значимые отличия в SIR между группами ферритин-живые и SPIO-живые клетки (t-test: p<0,0001). **#** - Статистически значимые отличия в SIR между группами ферритин-мертвые и SPIO-мертвые клетки (t-test: p<0,0001). ^ - Статистически-значимые отличия в SIR и CNR между группами ферритин-живые и ферритин-мертвые клетки (t-test: p<0,0001).

В данном исследовании проводилось сравнение двух методов MRI визуализации пересаженных клеток: помеченных искусственными SPIO и экспрессирующих ферритин. Оба способа метки не отражались на нормальном росте, пролиферации и дифференцировке клеток C2C12. Пересаженные клетки, помеченные тем или иным способом, можно было увидеть на MRI с помощью специально разработанных T_2*-взвешенных импульсных последовательностей. Клетки, помеченные SPIO, вызывали более заметное изменение интенсивности MRI сигнала (80%), чем клетки, помеченные ферритином (30%). Клетки, помеченные SPIO, но убитые перед пересадкой, также

вызывали сильный MRI контраст по интенсивности, не уступающий сигналу от живых клеток, помеченных железосодержащими наночастицами. Трансгенные клетки, убитые перед пересадкой, не вызывали изменений MRI сигнала. Таким образом, MRI сигнал при применении SPIO не соответствует жизнеспособности пересаженных клеток, в то время как генетическая метка клеток ферритином является более надежным индикатором жизнеспособности трансплантa. Необходимо отметить, что патологические процессы также могут вызывать накопление железа в тканях в форме гемосидерина или гемморагических отложений, поэтому необходима разработка дополнительных методов, которые бы позволяли различить снижение интенсивности MRI сигнала, вызванное ферритином, от эффекта накопления гемосидерина [44]. Желательной также является разработка генетических методов метки клеток, независимых от накопления железа. Перспективным методом является объединение нескольких гено-репортеров для исследования пересаженных клеток с помощью сразу нескольких методов визуализации, так например, MRI, биолюминесценция, позитронно-эмиссионная томография (PET) и компьютерная томография (SPECT). Мультимодальные методы медико-биологической визуализации приобретают в последнее время все большую популярность.

ЗАКЛЮЧЕНИЕ

Данная работа представляет непосредственный научно-практический интерес как модель неинвазивных исследований сердца мелких и крупных лабораторных животных методами магнитно-резонансной томографии и спектроскопии. Разработанные методики экспериментальной биофизики и биоинжениринга выявили перспективность применения кардиомиоцитов человека для регенерации поврежденного миокарда. Восстановление сократимости сердца было более выражено при пересадке кардиомиоцитов человека в миокард приматов по сравнению с исследованиями на грызунах, что может быть результатом более близкого физиологического сходства между приматами и человеком и может служить хорошим основанием для проведения исследований на пациентах. В дальнейшем планируется изучить влияние пересадки клеток на энергетический метаболизм миокарда, для чего методом пространственно локализованной фосфорной спектроскопии будут проведены исследования на крупных животных и человеке. Планируется также применение многофункциональных способов *in vivo* визуализации с привлечением не только магнитно-резонансной томографии и спектроскопии, но и PET, SPECT и биолюминесценции. Разработанные биофизические подходы количественной

оценки перфузии миокарда и визуализации инфаркта имеют несомненные перспективы их дальнейшего применения в исследованиях сердца животных и человека. Разработанные методы генетической овер-экспрессии белка ферритина делают возможными многократные неинвазивные исследования жизнеспособности и пролиферации трансплантa.

ОСНОВНЫЕ РЕЗУЛЬТАТЫ И ВЫВОДЫ ДИССЕРТАЦИОННОЙ РАБОТЫ

1. Разработан единый комплекс биофизических подходов и технологий неинвазивной оценки структуры, функции и энергетического метаболизма миокарда лабораторных животных, а также способов визуализации пересаженных клеток.

2. Создана единая методическая инфраструктура, базирующаяся на новейших физических методах и биофизических подходах, для проведения взаимодополняющих неинвазивных исследований сердца животных с помощью магнитно-резонансной томографии и спектроскопии. Биоинженирингoвые разработки включали в себя установку специализированного имиджингового оборудования для физиологического мониторинга и синхронизации сканирования с ЭКГ и респираторным сигналом, конструирование специализированных радиочастотных катушек, подбор методов анестезии и разработку импульсных последовательностей MRI для сканирования сердца.

3. Разработанные методики ^{1}H MRI впервые применены для оценки структуры и сократительной функции сердца грызунов и приматов, подвергнутых инфаркту миокарда и трансплантации кардиомиоцитов человека. Впервые показана возможность регенерации инфаркта с помощью hESC-CM. Так при пересадки 10 миллионов кардиомиоцитов фракция выброса левого желудочка сердца крыс возросла до 50,3 ± 2%, в то время как сократимость контрольной группы (без клеток) составляла только 42 ± 1,9%. Наблюдалось улучшение региональной сократимости зоны инфаркта в 2,5 раза по сравнению с контролем ($p < 0,001$). Восстановление сократимости сердца поле инфаркта было более выражено при пересадке кардиомиоцитов приматам. Так после трансплантации 750 миллионов hESC-CM фракция выброса левого желудочка возрастала через 4 недели с 39,3 ± 2,2% до 50 ± 2,4% с дальнейшим увеличением до 60 ± 3,4% к 3 месяцам наблюдения ($p = 0,01$). Региональная сократимость зоны инфаркта у леченых клетками животных составляла 20,8 ± 3,7% (0% в группе контроля, $p = 0,055$). Средний размер человеческого трансплантa в сердце приматов составлял 16,9 ± 6,3% от размера зоны инфаркта.

4. Разработаны специализированные комбинированные ($^{1}H/^{31}P$) радиочастотные катушки для проведения MRI и пространственно локализованной фосфорной спектроскопии *in vivo* на сердце мелких лабораторных животных. С помощью импульсной последовательности 1D-CSI измерено отношение PCr/ATP интактного сердца мыши, что составило 2,1 ± 0,5; показано 30%-ное снижение PCr/ATP в миокарде после моделирования инфаркта (1,4 ± 0,6, $p<0,02$) и восстановление данного параметра после введения ингибиторов ксантин оксидазы (2,0 ± 0,5, $p<0,05$). Наблюдалась корреляция между улучшением метаболизма и сократительной функции инфарктного сердца ($r = 0,65$). Таким образом, показана возможность метаболической коррекции сократительной функции и энергетического метаболизма сердца после инфаркта.

5. Разработана методика неинвазивной количественной характеристики перфузии миокарда, использующая кинетическое моделирование динамики прохождения контрастного вещества через ткани. Предложены коэффициенты *U* и *R*, характеризующие захват контрастного препарата и его удержание в тканях. Данная модель показала различия в перфузии миокарда собак с мышечной дистрофией Дюшенна и здоровых животных. Миокард собак с DMD характеризовался повышенными значениями *U* (6,76 ± 2,41%) по сравнению с контрольными животными (2,98 ± 1,46%), $p < 0,05$. Коэффициент *R*, наоборот, был несколько снижен у собак с DMD (82,2 ± 5,8%) по сравнению с контролем 90,5 ± 6,6%, $p = 0,12$. Исследование миокарда приматов с помощью разработанной модели показало тенденцию к улучшению перфузии сердца после пересадки hESC-CM и снижению процента удержания контрастного вещества тканями миокарда, однако различия между группами не достигли статистической достоверности вследствие небольшого размера выборки.

6. Новый метод реконструкции пост-контрастных 3D MRI изображений чувствительный к фазе, 3D-TRIPS, был использован для оценки зоны инфаркта у приматов. Преимуществом данного метода является снижение времени сканирования в 1,5-2 раза за счет элиминации получения справочного изображения фазы и более высокое отношение интенсивности сигнала между зоной инфаркта и сигналом от крови по сравнению со стандартным методом 2D-PSIR (1,10 ± 0,08 и 1,01 ± 0,01, $p<0,05$), что способствует более точному измерению размера зоны инфаркта.

7. Продемонстрирована возможность применения овер-экспрессии природного белка ферритина для визуализации пересаженных клеток в сердце. Разработаны

оптимальные MRI последовательности (T_2*-GRE с яркой кровью и T_2*-iMSDE с темной кровью), позволяющие точно определить размер трансплантa с высокой гистологической корреляцией. Так коэффициент корреляции T_2*-GRE с гистологией составил r=0,89; между T_2*-iMSDE и гистологией r=0,79. На T_2*-взвешенных MRI изображениях интенсивность сигнала в зоне меченного ферритином графта снижалась на 20-30%, что связано связано с аккумуляцией железа в цитоплазме клеток, в то время как WT трансплант не изменял релаксационных свойств ткани.

8. Исследование показало, что MRI ген-репортер ферритин более перспективен для долгосрочного миниторинга живых пересаженных клеток, по сравнению со стандартным подходом метки клеток с использованием железосодержащих наночастиц SPIO. Несмотря на то, что метка SPIO вызывает значительное снижение интенсивности MRI сигнала (80%), чем метка ферритином (30%), MRI сигнал при применении SPIO не соответствует жизнеспособности пересаженных клеток, в то время как генетическая метка клеток ферритином является более надежным индикатором жизнеспособности трансплантa.

ПУБЛИКАЦИИ АВТОРА ПО ТЕМЕ ДИССЕРТАЦИИ В РЕЦЕНЗИРУЕМЫХ НАУЧНЫХ ИЗДАНИЯХ, ИНДЕКСИРУЕМЫХ В БАЗАХ ДАННЫХ WEB OF SCIENCE (WOS), SCOPUS, RSCI (ИФ – импакт фактор журнала по WOS за 5 лет)

1. **Naumova AV**, Weiss RG, Chacko VP. Regulation of Murine Myocardial Energy Metabolism During Adrenergic Stress Studied by In Vivo Phosphorus-31 NMR Spectroscopy // *Am J Physiol Heart Circ Physiol.* – 2003. – Vol. 285. – N. 5. – P. H1976-1979. **ИФ: 3.567**. *WOS, Scopus.*

2. **Naumova AV**, Chacko VP, Ouwerkerk R, Stull L, Marban E, Weiss RG. Xanthine Oxidase Inhibitors Improve Energetics and Function Following Infarction in the Failing Mouse Heart // *Am J Physiol Heart Circ Physiol.* – 2006. – Vol. 290. – P. H837-H843. **ИФ: 3.567**. *WOS, Scopus.*

3. Laflamme MA, Chen KY, **Naumova AV**, Muskheli V, Fugate JA, Dupras SK, Xu C, Hassanipour M, Police S, O'Sullivan C, Collins L, Minami E, Gill E.A, Ueno S, Yuan C, Gold J, Murry CE. Delivery of Human Embryonic Stem Cell Cardiomyocytes in Pro-Survival Factors Enhances the Function of Infarcted Hearts // *Nature Biotechnol.* – 2007. – Vol. 25. – P. 1015–1024. **ИФ: 46.223**. *WOS, Scopus.*

4. **Naumova AV**, Reinecke H, Yarnykh V, Deem J, Yuan C, Murry CE. Ferritin Overexpression for Noninvasive MRI-Based Tracking of Stem Cells Transplanted into the Heart // *Mol Imaging.* – 2010. – Vol. 9. – N. 4. – P. 201-210. **ИФ: 1.926.** *WOS, Scopus.*

5. Fernandes S, **Naumova AV,** Zhu WZ, Laflamme MA, Gold J, Murry CE. Human embryonic stem cell-derived cardiomyocytes engraft but do not alter cardiac remodeling after chronic infarction in rats // *J Molecul Cell Cardiol.* – 2010. – Vol. 49. – P. 941-949. **ИФ: 5.13.** *WOS, Scopus.*

6. **Naumova AV**, Yarnykh VL, Balu N, Reinecke H, Murry CE, Yuan C. Quantification of MRI Signal of Transgenic Grafts Overexpressing Ferritin in Murine Myocardial Infarcts // *NMR Biomed*. – 2012. – Vol. 25. – N.10. – P.1187-1195. **ИФ: 3.523.** *WOS, Scopus.*

7. Kerwin WS, **Naumova A**, Storb R, et al. Mapping contrast agent uptake and retention in MRI studies of myocardial perfusion: case control study of dogs with Duchenne muscular dystrophy // *Int J Cardiovasc Imaging.* – 2013. – Vol. 29. – P. 819-826. **ИФ: 1.845.** *WOS, Scopus.*

8. Маслов Л.Н., Подоксенов Ю.К., Портниченко А.Г., **Наумова А.В**. Гипоксическое прекондиционирование стволовых клеток, как новый подход к повышению эффективности клеточной терапии инфаркта миокарда // *Вестник РАМН. – 2013. – № 12. – С. 16–25*. **ИФ: нет.** *Scopus.*

9. **Naumova AV**, Balu N, Yarnykh VL, Reinecke H, Murry CE, Yuan C. MRI Tracking of Graft Survival in the Infarcted Heart: Iron Oxide Particles vs. Ferritin Overexpression Approach // *J Cardiovasc Pharmacol Ther*. – 2014. – Vol. 19. – N. 4. – P. 358-367. **ИФ: 2.43.** *WOS, Scopus.*

10. **Наумова А.В.,** Ярных В.Л., Балу Н., Рейнеки Х., Юан Ч., Мурри Ч.Е. МРТ визуализация клеток пересаженных в сердце мыши с помощью железосодержащих наночастиц и экспрессии ферритина // *Известия ВУЗов: физика.* – 2015. – Т.58. – № 12/2. – С. 43-51. **ИФ: 0.671.** *WOS, Scopus.*

11. **Naumova AV**, Modo M, Moore A, Murry CE, Frank JA. Clinical imaging to track cell fate and function in regenerative medicine // *Nature Biotechnol.* – 2014. – Vol. 32. – N. 8. – P. 804-818. **ИФ: 46.223.** *WOS, Scopus.*

12. **Naumova AV**, Modo M, Moore A, Frank JA, Murry CE. Response to cardiac regeneration validated // *Nature Biotechnol.* – 2015. – Vol. 33. – N. 6. – P. 587. **ИФ: 46.223.** *WOS, Scopus.*

13. **Naumova AV**, Yarnykh VL Assessment of the Heart Microstructure: From Mouse to Man // *Circulation.* – 2014. – Vol. 129. – N. 17. – P. 1720-1722. **ИФ: 17.14.** *WOS, Scopus.*

14. **Naumova A**, Yarnykh V, Ferguson M, Rosenfeld M, Yuan C. MR histology of advanced atherosclerotic lesions of ApoE- knockout mice // *Journal of Physics: Conference Series.* – 2016. – Vol. 677. – N. 1. – P. 012008. **ИФ: нет.** *WOS.*

15. **Naumova AV**, Vande Velde G. Genetically encoded iron-associated proteins as MRI reporters for molecular and cellular imaging // *Wiley Interdiscip Rev Nanomed Nanobiotechnol.* – 2018. – Vol. 10. – N. 2. doi: 10.1002/wnan.1482. **ИФ: 4.571.** *WOS, Scopus.*

16. Liu YW, Iwata M, Minami E, Abrams VK, Don C, **Naumova AV**, Martinson AM, Kadota S, Lee WH, Yang LT, Liao IC, Tsai HW, Murry CE, Torok-Storb B. A clonal population of allogeneic bone marrow fibroblasts indirectly mitigates damage in myocardial infarction // *Adv Tissue Eng Regen Med Open Access. – 2017.* – Vol. 3. – N. 1. – P. 00055. **ИФ: 18.456.** *WOS.*

17. Liu YW, Chen B, Yang X, Fugate JA, Kalucki FA, Futakuchi-Tsuchida A, Couture L, Vogel KW, Astley CA, Baldessari A, OgleJ, Don CW, Steinberg ZL, Seslar SP, Tuck SA, Tsuchida H, **Naumova AV**, Dupras SK, Lyu MS, Lee J, Hailey DW, Reinecke H, Pabon L, Fryer BH, MacLellan WR, Thies RS, Murry CE. Human ESC-Derived Cardiomyocytes Restore Function in Infarcted Hearts of Non-Human Primates // *Nature Biotechnol. – 2018. In press.* **ИФ: 46.223.** *WOS, Scopus.*

Главы в коллективных монографиях

1. **Naumova AV**, Murry CE. Indirect Cell Labeling for Magnetic Resonance Imaging of Cardiac Grafts. In: MRI of Stem Cell Applications. Nova Publisher, 2014. *WOS.*

СПИСОК ЦИТИРУЕМОЙ ЛИТЕРАТУРЫ

1. Whitaker J, Tschabrunn CM, Jang J, et al. Cardiac MR Characterization of left ventricular remodeling in a swine model of infarct followed by reperfusion // J Magn Reson Imaging. – 2018, Mar 9. doi: 10.1002/jmri.26005.
2. Chacko VP, Aresta F, Chacko SM, et al. MRI/MRS assessment of in vivo murine cardiac metabolism, morphology, and function at physiological heart rates // Am J Physiol. – 2000. – Vol. 279. – P. H2218-H2224.
3. Haris M, Singh A, Cai K, et al. A technique for in vivo mapping of myocardial creatine kinase metabolism / Nat Med. – 2014. – Vol. 20. – P. 209-214.
4. Mavrogeni S, Schwitter J, van Rossum A, et al. Cardiac magnetic resonance imaging in myocardial inflammation in autoimmune rheumatic diseases: An appraisal of the diagnostic strengths and limitations of the Lake Louise criteria // Int J Cardiol. – 2018. – Vol. 252. – P. 216-219.

5. Messroghli DR, Nordmeyer S, Dietrich T, et al. Assessment of diffuse myocardial fibrosis in rats using small-animal Look-Locker inversion recovery T1 mapping // Circ Cardiovasc Imaging. – 2011. – Vol. 4. – P. 636-640.
6. Dash R, Chung J, Ikeno F, et al. Dual manganese-enhanced and delayed gadolinium-enhanced MRI detects myocardial border zone injury in a pig ischemia-reperfusion model // Circ Cardiovasc Imaging. – 2011. – Vol. 4. – P. 574-582.
7. Sosnovik DE, Mekkaoui C, Huang S, et al. Microstructural impact of ischemia and bone marrow-derived cell therapy revealed with diffusion tensor magnetic resonance imaging tractography of the heart in vivo // Circulation. – 2014. – Vol. 129. – P. 1731-1741.
8. Naresh NK, Chen X, Roy RJ, et al. Accelerated dual-contrast first-pass perfusion MRI of the mouse heart: development and application to diet-induced obese mice // Magn Reson Med. - 2015. – Vol. 73. – P. 1237-1245.
9. Kerwin WS, Zhao X, Yuan C, et al. Contrast-enhanced MRI of carotid atherosclerosis: dependence on contrast agent // J Magn Reson Imaging. – 2009. – Vol. 30. – P. 35-40.
10. Ward KM, Aletras AH, Balaban RS. A new class of contrast agents for MRI based on proton chemical exchange dependent saturation transfer (CEST) // J Magn Reson. – 2000. – Vol. 143. – P. 79-87.
11. Yarnykh VL. Fast macromolecular proton fraction mapping from a single off-resonance magnetization transfer measurement // Magn Reson Med. – 2012. – Vol. 68. – N. 1. – P. 166-178.
12. Vande Velde G, Baekelandt V, Dresselaers T, et al. Magnetic resonance imaging and spectroscopy methods for molecular imaging // Q J Nucl Med Mol Imaging. – 2009. – Vol. 53. – P. 565-585.
13. Vandsburger MH, Radoul M, Cohen B, et al. MRI Reporter Genes: Application to Imaging of Cell Survival, Proliferation, Migration, and Differentiation // NMR Biomed. – 2013. – Vol. 26. – P. 872-884.
14. Ingwall JS. Phosphorus nuclear magnetic resonance spectroscopy of cardiac and skeletal muscles // Am J Physiol Heart Circ Phisiol. – 1982. – Vol. 242. – P. H729-H744.
15. Menon RS, Hendrich K, Hu X, Ugurbil K. 31P NMR spectroscopy of the human heart at 4T: detection of substantially uncontaminated cardiac spectra and differentiation of subepicardium and subendocardium // Magn Reson Med. – 1992.- Vol. 26. – P. 368-376.
16. Gilson WD, Kraitchman DL. Cardiac Magnetic Resonance Imaging in Small Rodents using Clinical 1.5T and 3.0T Scanners // Methods. – 2007. – Vol. 43. – N. 1. – P. 35-45.
17. Kellman P, Arai AE, McVeigh ER, et al. Phase-Sensitive Inversion Recovery for Detecting Myocardial Infarction Using Gadolinium-Delayed Hyperenhancement // Magn Reson Med. – 2002. – Vol. 47. – N. 2. – P. 372-383.
18. Gnecchi M, Zhang Z, Ni A, Dzau VJ. Paracrine mechanisms in adult stem cell signaling and therapy // Circ Res. – 2008. – Vol. 103. – P. 1204–1219.

19. Schaefer S, Schwartz GG, Steinman SK, et al. Metabolic response of the human heart to inotropic stimulation: in vivo phosphorus-31 studies of normal and cardiomyopathic myocardium // Magn Reson Med. – 1992. – Vol. 25, P. 260-272.
20. Balaban RS, Kantor HL, Katz LA, et al. Relation between work and phosphate metabolites in the in vivo paced mammalian heart // Science. – 1986. – Vol. 232. – P. 1121-1123.
21. Zhang J, Wilke N, Wang Y, et al. Functional and bioenergetic consequences of postinfarction left ventricular remodeling in a new porcine model. MRI and 31 P-MRS study // Circulation. - 1996. – Vol. 94. – N. 5. – P. 1089-1100.
22. Neubauer S, Horn M, Cramer M, et al. Myocardial phosphocreatine-to-ATP ratio is a predictor of mortality in patients with dilated cardiomyopathy // Circulation. – 1997. – Vol. 96. – P. 2190-2196.
23. Cappola TP, Kass DA, Nelson GS, et al. Allopurinol improves myocardial efficiency in patients with idiopathic dilated cardiomyopathy // Circulation. – 2001. – Vol. 104. – N. 20. – P. 2407-2411.
24. Ekelund UE, Harrison RW, Shokek O, et al. Intravenous allopurinol decreases myocardial oxygen consumption and increases mechanical efficiency in dogs with pacing-induced heart failure // Circ Res. – 1999. – Vol. 85. – P. 437–445.
25. Stull LB, Leppo MK, Gao WD, et al. Chronic treatment with allopurinol boosts survival and cardiac contractility in murine postischemic cardiomyopathy // Circ Res. – 2004. – Vol. 95. – P. 1005-1011.
26. Gerber BL, Raman SV, Nayak K, et al. Myocardial first-pass perfusion cardiovascular magnetic resonance: history, theory, and current state of the art // JCMR. – 2008. – Vol. 10. – P. 18.
27. Diesbourg LD, Prato FS, Wisenberg G, et al. Quantification of myocardial blood flow and extracellular volumes using a bolus injection of Gd-DTPA: kinetic modeling in canine ischemic disease // Magn Reson Med. – 1992. – Vol. 23. – P. 239-253.
28. Patel PP, Koppenhafer SL, Scholz TD. Measurement of kinetic perfusion parameters of gadoteridol in intact myocardium: effects of ischemia/reperfusion and coronary vasodilation // Magn Reson Imag. – 1995. – Vol. 13. – P. 799-806.
29. Jerosch-Herold M. Quantification of myocardial perfusion by cardiovascular magnetic resonance // J Cardiovasc Magn Res. – 2010. – Vol. 12. – P. 57.
30. Kerwin WS, Cai J, Yuan C. Noise and motion correction in dynamic contrast-enhanced MRI for analysis of atherosclerotic lesions // Magn Reson Med. – 2002. – Vol. 47. – P. 1211-1217.
31. Kerwin WS, Oikawa M, Yuan C, et al. MR imaging of adventitial vasa vasorum in carotid atherosclerosis // Magn Reson Med. – 2008. – Vol. 59. – P. 507-514.
32. Tyler KL. Origins and early descriptions of "Duchenne muscular dystrophy" // Muscle & Nerve. – 2003. – Vol. 28. – P. 402-422.

33. Muntoni F, Torelli S, Ferlini A. Dystrophin and mutations: one gene, several proteins, multiple phenotypes // Lancet Neurology. – 2003. – Vol. 2. – P. 731-740.
34. Finsterer J, Stollberger C. The heart in human dystrophinopathies // Cardiology. – 2003. – Vol. 99. – P. 1-19.
35. Ahmad N, Welch I, Grange R, et al. Use of imaging biomarkers to assess perfusion and glucose metabolism in the skeletal muscle of dystrophic mice // BMC Musculoskel Disorders. – 2011. – Vol. 12. – P. 127.
36. Silva MC, Meira ZM, Gurgel GJ, et al. Myocardial delayed enhancement by magnetic resonance imaging in patients with muscular dystrophy // JACC. – 2007. – Vol. 49. – P. 1874-1879.
37. Chong JJ, Yang X, Don CW, et al. Human embryonic-stem-cell-derived cardiomyocytes regenerate non-human primate hearts // Nature. – 2014. – Vol. 510. – N. 7504. – P. 273-277.
38. Liu H, Wilson GJ, Balu N, et al. 3D true‐phase polarity recovery with independent phase estimation using three‐tier stacks based region growing (3D‐TRIPS) // Magn Res Mater Phy. – 2018. – Vol. 31. – N. 1. – P. 87-99.
39. Bulte JW, Kraitchman DL. Monitoring cell therapy using iron oxide MR contrast agents // Curr Pharm Biotechnol. – 2004. – Vol. 5. – P. 567-584.
40. Cohen B, Dafni H, Meir G, et al. Ferritin as an endogenous MRI reporter for noninvasive imaging of gene expression in C6 glioma tumors // Neoplasia. – 2005. – Vol. 7. – P. 109-117.
41. Genove G, DeMarco U, Xu H, et al. A new transgene reporter for in vivo magnetic resonance imaging // Nat Med. – 2005. – Vol. 11. – P. 450-454.
42. Wang J, Yarnykh VL, Yuan C. Enhanced image quality in black-blood MRI using the improved motion-sensitized driven-equilibrium (iMSDE) sequence // J Magn Res Imag. – 2010. – Vol. 31. – N. 5. – P. 1256-1263.
43. Vymazal J, Brooks RA, Zak O, et al. T1 and T2 of ferritin at different field strengths: effect on MRI // Magn Reson Med. – 1992. – Vol. 27. – P. 368–374.
44. Wu EX, Kim D, Tosti CL, et al. Magnetic resonance assessment of iron overload by separate measurement of tissue ferritin and hemosiderin iron // Ann NY Acad Sci. – 2010. – Vol. 1202. – P. 115–122.

СПИСОК СОКРАЩЕНИЙ

ДНК – дезоксирибо-нуклеиновая кислота;
У.Е. (AU) – условные единицы;
ЭКГ – электрокардиограмма;
AIF – функция артериального вклада;
ANOVA – дисперсионый анализ;
ATP – аденозинтрифосфат;
βMHC - тяжелая цепь β-миозина;
BNC – Bayonet Neill–Concelman;
bp – число базовых пар нуклеотидов;
bpm – число ударов в минуту;
C2C12 – скелетные миобласты мыши;
SD – стандартное отклонение;
cDNA – комплементарная ДНК;
CNR – отношение контраст-шум;
CMV– цитомегаловирусный промотер;
$C_p[n]$ и $C_t[n]$ - концентрация контраста в плазме (p) и ткани (t) в фазе n;
cTnI – сердечный тропонин I;
1D-CSI – одномерная последовательность визуализации химического сдвига,
3D-TRIPS – 3-Dimentional True Polarity Recovery with Independent Phase Estimation Using Multi-layer Stacks Based Region-Growing;
DCE – динамическое усиление контраста;
DMEM – питательный клеточный раствор;
DMD – мышечная дистрофия Дюшенна;
echo – MRI сигнал эхо,
EE – эффективность экстракции;
FA – угол поворота;
FOV – поле обзора;
GRE – градиентное эхо;
hESC-CM – кардиомиоциты, полученные из эмбриональных стволовых клеток человека;
iMSDE – improved motion sensitized driven equilibrium;
k_{ep} – константа скорости трансфера;
k_{for} – forward rate constant;
K^{trans} – константа трансфера контраста;
LV – левый желудочек сердца;
LVEF – фракция выброса левого желудочка;
MI – инфаркт миокарда;
MRI – магнитно-резонансная томография;
MRS - магнитно-резонансная спектроскопия;
n – количество наблюдений в выборке;
na – число усреднений сигнала;
NS – статистически незначимые отличия;
p – уровень статистической значимости;
PE – градиент кодировки фазы;
PET – позитронно-эмиссионная томография;
PD TSE BB – взвешенное по протонной плотности двойное инверсия-восстановление турбо спиновое эхо с подавлением сигнала от крови;
PSC – коктейль, улучшающий выживаемость трансплантa;
R – коэффициент удержания контраста;
r – коэффициент корреляции;
RO – считывание сигнала,
ROI – регион интереса;
SD – стандартное отклонение;
SFM – клеточный раствор без серума;
SIR – отношение интенсивности сигнала;
SMC – synergy multi connect;
SNR – отношение сигнал-шум;
SPIO – суперпарамагнитные железосодержащие наночастицы;
SPECT – компьютерная томография;
SS – градиент выбора среза;
T – Тесла;
T_1 – время продольной релаксации;
T_2 – время поперечной релаксации;
TE – время эхо;
TI – время инверсии;
TR – время повторения;
TSE – турбо-спиновое эхо;
ΔT – время между фазами изображений;
PCr – фосфокреатин;
PSIR – инверсия-восстановление чувствительное к фазе;
U – коэффициент захват контраста;
WOS – Web of Science;
WT – клетки дикого типа;
XO – ксантин оксидаза;
λ – коэффициент распределения.

Тираж 100 экз. Заказ 218.
Томский государственный университет
систем управления и радиоэлектроники.
634050, г. Томск, пр. Ленина, 40.
Тел. (3822) 533018.